

# ВЕСНИК

ЧАСОПИС ЗА ИСТОРИЈУ, МУЗЕОЛОГИЈУ И УМЕТНОСТ

ГОДИНА XLI АВГУСТ 2014 БРОЈ 41 ISSN 0067 - 5660 • UDK 93/94 + 069 + 7



ВОЈНИ МУЗЕЈ



MILITARY MUSEUM

## САДРЖАЈ

## CONTENTS

### СТУДИЈЕ И ЧЛАНЦИ

### ESSAYS AND FEATURES

**Наташа Миладиновић-Радмиловић / Nataša Miladinović-Radmilović**

**Драгица Бизјак / Dragica Bizjak**

**Драгана Вуловић / Dragana Vulović**

РАНОСРЕДЊОВЕКОВНА НЕКРОПОЛА  
НА ЛОКАЛИТЕТУ TIMACUM MINUS - КУЛИНЕ

Early Medieval necropolis on the site *Timacum Minus* – Kuline

9

**Оливера Думић / Olivera Dumić**

ОСМАНСКА ОРДИЈА КРАЈЕМ XVIII И ПОЧЕТКОМ XIX ВЕКА

Osmanli Military Forces in the Period of the First Serbian Uprising

33

**Владимир Киреев / Владимир Кирев**

СЕКРЕТНИЙ ПЕРСИДСКИЙ ФРОНТ ВЕЛИКОЙ ВОЙНЫ:  
РУССКИЙ ЭКСПЕДИЦИОННЫЙ КОРПУС В ИРАНЕ

Тајни персијски фронт у Великом рату: Руске експедиционе трупе у Ирану

57

**Иван Мијатовић, Небојша Ђокић / Ivan Mijatović, Nebojša Đokić**

ПРВА НАБАВКА ШНАЈДЕРОВИХ БРЗОМЕТНИХ ТОПОВА У СРБИЈИ

Serbia's First Rapid Fire Schneider Cannon Acquisition

69

**Огњан Петровић / Ognjan Petrović**

ВАЗДУХОПЛОВНА КОМАНДА И СРПСКИ АВИОНИ 1912–1913.

Air Force Command and Serbian Aircraft 1912–1913

101

**Небојша Ђокић / Nebojša Đokić**

ШКОЛСКИ АВИОН АЕРО-2

Aero-2 basic trainer aircraft

149

**Александар Коло, Предраг Миладиновић / Alexander Kolo, Predrag Miladinović**

ВАЗДУХОПЛОВНЕ ОЗНАКЕ СФРЈ, СРЈ И СРБИЈЕ 1956–2013

Aviation markings of SFRY, FRY and Serbia 1956–2013

175

**Ђорђе Јојић / Đordje Jojić**

РАЗАРАЧИ ТИПА БЕОГРАД – БРОДОВИ СЛАВНИХ ПОГИБИЈА

Royal Yugoslav destroyers of Beograd class – the ships of famous downfalls

201

**Branko Bogdanović / Бранко Богдановић**  
YUGOSLAV PISTOL SYSTEM YOVANOVITCH

227

Југословенски пиштољ система Јовановић

**Горан Гаврић / Goran Gavrić**

РАТНО ИСКУСТВО ЈОЗЕФА БОЈСА У ДРУГОМ СВЕТСКОМ РАТУ

243

War experience of Joseph Beuys in the Second World War

## **ПРИЛОЗИ**

## **ARTICLES**

**Љубомир Стевовић / Ljubomir Stevović**

МЕДАЉА ОБНОВИОЦИМА СРПСКЕ КРАЉЕВИНЕ 1882.

265

Medal to Restituors of Serbian Kingdom 1882

**Бојана Илић / Bojana Ilić**

ПРОЛЕГОМЕНА ЗА МУЗЕАЛИЗАЦИЈУ СТАЛНЕ ПОСТАВКЕ ВОЈНОГ МУЗЕЈА

281

Musealisation thesis permanent exhibitions of the Military Museum

**Љубомир Стевовић / Ljubomir Stevović**

ПРЕСТОНЕ МЕДАЉЕ КРАЉА АЛЕКСАНДРА ОБРЕНОВИЋА

295

King Alexander Obrenović throne medals

**Душанка Маричић / Dušanka Maričić**

ФРАНЦУСКА ОДЛИКОВАЊА ОРДЕН ЛЕГИЈЕ ЧАСТИ  
И РАТНИ КРСТ ДОДЕЉЕНИ СРПСКОЈ ВОЈСЦИ У ВЕЛИКОМ РАТУ

309

French decorations given to Serbian army in the Great War

**Коста Кнежевић / Kosta Knežević**

БРАЋА

317

Brothers

## **КОНЗЕРВАЦИЈА И РЕСТАУРАЦИЈА**

## **CONSERVATION AND RESTAURATION**

**Горан Вујиновић / Goran Vujinović**

КОНЗЕРВАЦИЈА ПРЕДМЕТА ИЗ ЗБИРКЕ ФАБРИЧКОГ ОРУЖЈА  
ДО 1918. ПУШКА ФРИВИРТ М. 1872

329

Миле Алексић / Mile Aleksić  
КОНЗЕРВАЦИЈА БРОДСКОГ СИДРА

339

## ПРИКАЗИ ИЗЛОЖБИ

## REVIEWS EXHIBITIONS

Мирко Пековић / Mirko Peković

Изложба поводом Дана Војног музеја –  
*Посете познатих личности Војном музеју*

341

Мирослав Стефановић / Miroslav Stefanović

Изложба Војног музеја у галерији Народног музеја у Аранђеловцу –  
*Занатско оружје Балкана 17–19. век*

345

Вук Обрадовић / Vuk Obradović

Изложба у галерији Војног музеја – *Историја чешко-српске војне сарадње*

347

Наташа Томић / Nataša Tomić

Изложба у Војном музеју поводом Дана Војске Србије и манифестације Ноћ музеја –  
*Пиштољи из Збирке западноевропског оружја до 19. века*

349

## ПРИКАЗИ ПУБЛИКАЦИЈА

## REVIEWS EDITION

Милош Јевтић / Miloš Jevtić

Мирко Пековић, *Инкрустована керамика бронзаног доба у српском Подунављу*  
Београд 2013, стр. 305

351

Сања Цвркота / Sanja Cvrkota

Ирина Нешић, Мирко Пековић, *Библиографија часописа*  
*Весник Војног музеја (1954–2013)*, Београд 2013, стр. 169

355

## IN MEMORIAM

Мирко Пековић

ПАВЛЕ ЉУМОВИЋ (1936–2014)

357

## РАНОСРЕДЊОВЕКОВНА НЕКРОПОЛА НА ЛОКАЛИТЕТУ TIMACUM MINUS – КУЛИНЕ

Наташа П. Миладиновић-Радмиливић,  
Археолошки институт, Београд  
Драгица В. Бизјак,  
сарадница Археолошког института, Београд  
Драгана Д. Вуловић,  
сарадница Археолошког института, Београд

**Сажетак:** У тексту је приказан резултат антрополошке анализе скелетних остатака са раносредњовековне некрополе на локалитету Тимачум Минус – Кулине. Анализа је обухватала археолошке и антрополошке параметре. С обзиром на то да у гробовима није било археолошких налаза, већ је релативна хронологија некрополе утврђена на основу стратиграфије културних слојева, антрополошка анализа дала је битне податке за интерпретацију. На једној лобањи, поред повреде нанете оштрим сечивом, највероватније мачем, нашу пажњу привукло је присуство великог броја аномалија у развоју скелета (сакрализација L5, сакрализација ос coccygis, spina bifida occulta, spondylolysis, foramen sternale), аномалија зубног низа и вилица (хиподонција, фузија и ротација зуба), као и неколико епигенетских карактеристика које се не виђају често на скелетима са наших локалитета (aperturae ossis tympanici, sutura squatomastoidea, torus mandibularis, torus palatinus). То нас је навело на закључак да се ради о изолованој, родовски повезаној ратничкој популацији, највероватније из времена Сеобе народа.

**Кључне речи:** ратничка популација, Сеоба народа, повреда оштрим сечивом, сакрализација L5 и ос coccygis, spina bifida occulta, spondylolysis, foramen sternale.

Изворни рад  
Наташа Миладиновић-Радмиливић,  
Археолошки институт,  
Београд  
Драгица Бизјак  
и Драгана Вуловић,  
сараднице  
Археолошког  
института, Београд

УДК:  
902.2:572.7(497.11)“04/08”;  
904:726.8(497.11)“04/08”

Примљено: Кнез Михаилова 35  
3. марта 2014. године 11000 Београд

Прихваћено: miladinovic.radmilovic@gmail.com  
19. марта 2014. dragica.bizjak@gmail.com  
године dragana.vulovic@gmail.com

## EARLY MEDIEVAL NECROPOLIS ON THE SITE TIMACUM MINUS – KULINE

Nataša P. Miladinović-Radmilović,  
Archeological Institute, Belgrade  
Dragica V. Bizjak,  
Contributor of Archeological Institute, Belgrade  
Dragana D. Vulović,  
Contributor of Archeological Institute, Belgrade

**Abstract:** In this paper are presented the results of the anthropological analysis of skeletal remains from Early Medieval necropolis from the site Timacum Minus – Kuline. The analysis encompassed both archaeological and anthropological parameters. As there were no archaeological finds in the graves, but the relative chronology of the necropolis was established after the stratigraphy of cultural layers, the anthropological analysis gave important data for the interpretation. Apart from one injury inflicted by a sharp blade, most likely with a sword, on one skull, our attention also attracted a large number of anomalies in the skeletal development (sacralisation of L5, sacralisation of os coccygis, spina bifida occulta, spondylolysis, foramen sternale), anomalies of tooth rows and jaws (hypodontia, fusion and rotation of the teeth), as well as several epigenetic traits that are not encountered often on skeletal remains from our sites (aperturae ossis tympanici, sutura squatomastoidea, torus mandibularis, torus palatinus). This led us to conclusion that this was an isolated, blood-related warrior population, most likely from the period of the Great migration.

**Key words:** warrior population, Great migration period, sharp blade injuries, sacralisation of L5 and os coccygis, spina bifida occulta, spondylolysis, foramen sternale.

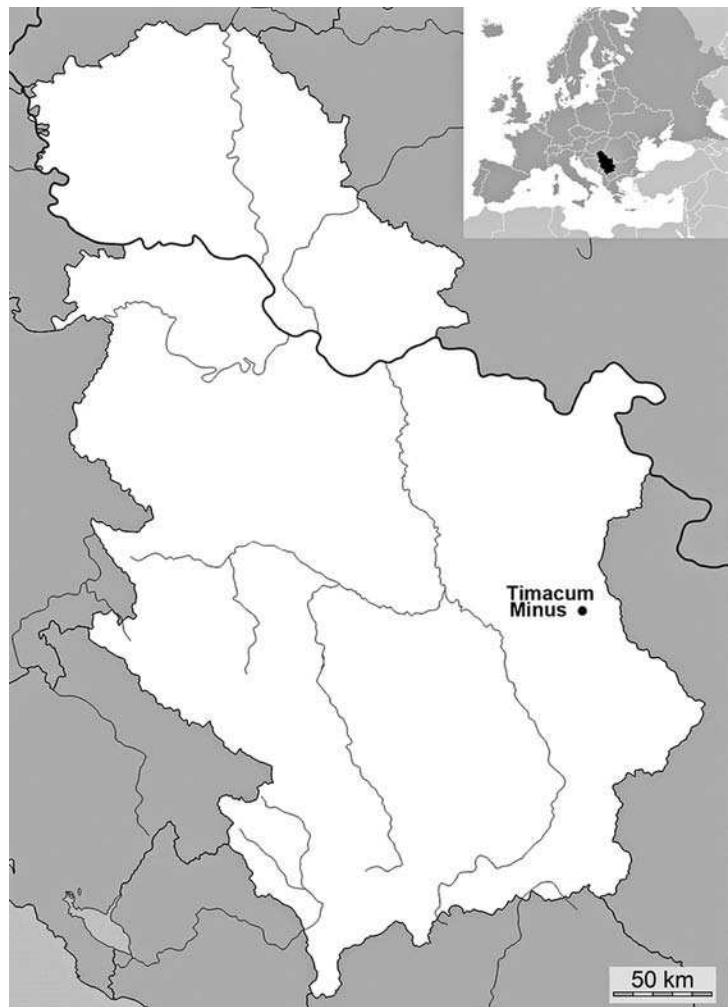
Original article  
Nataša Miladinović-  
Radmilović,  
Archeological Institute,  
Belgrade, Dragica Bizjak,  
Dragana Vulović,  
Contributors  
of Archeological  
Institute, Belgrade

UDC:  
902.2:572.7(497.11)“04/08”;  
904:726.8(497.11)“04/08”

Received: Knez Mihailova 35  
March 3, 2014 11000 Belgrade

Accepted: miladinovic.radmilovic@gmail.com  
March 19, 2014 dragica.bizjak@gmail.com  
dragana.vulovic@gmail.com

**Л**окалитет *Timacum Minus* налази се на левој обали Белог Тимока, у селу Равна, 8 km северно од Књажевца (План 1).<sup>1</sup> Археолошки институт у Београду, у сарадњи са Завичајним музејом у Књажевцу, започео је још 1975. године систематска археолошка истраживања римског утврђења и његове околине. Ова истраживања, уз мање прекиде, трају и данас.<sup>2</sup> Археолошким ископавањима у Равни утврђено је постојање четири средњовековне некрополе на локалитетима: Кулине, односно у унутрашњости римског утврђења, на источној падини брда Слог, на јужној падини брда Подина и на локацији Равански (Зубанов) поток или Турско гробље.<sup>3</sup> Раносредњовековна некропола,<sup>4</sup> на локалитету Кулине (План 2 и 3), делимично је истражена током кампање спроведене у септембру 1978. године.<sup>5</sup> Том приликом је, у централном делу римског утврђења, пронађено укупно 9 гробова инхумираних покојника.<sup>6</sup> Истраживања су показала да је у питању некропола на редове који су оријентисани у правцу запад–исток, а формирају их једноставне, слободноукопане гробне раке, чија релативна дубина износи 1,00 m.<sup>7</sup> Само у два случаја су, уз леву страну покојника, пронађени остаци гробних конструкција од низа речних облутака.<sup>8</sup> Грбови су оријентисани у правцу запад–исток, са незнатним одступањима



План 1 – Положај археолошког налазишта *Timacum Minus* на карти Републике Србије

Plan 1 – The position of the archaeological site of *Timacum Minus* on the map of the Republic of Serbia

ка северу.<sup>9</sup> У њима су откривени скелетни остаци покојника сахрањених у опруженом положају на леђима, са главама постављеним на потиљак или окренутим на десну или леву страну и различитим положајем руку (План 3, сл. 1).<sup>10</sup> У гробовима није било прилога.<sup>11</sup> Ипак, у њима су пронађени уломци касноантичких керамичких и стаклених посуда, који су ту, највероватније, доспели са земљом којом су засуте раке.

Прелиминарну антрополошку анализу хуманог остеоолошког материјала из ових гробо-

<sup>1</sup> Текст је резултат пројекта *Романизација, урбанизација и трансформација урбаних центара цивилног, војног и резиденцијалног карактера у римским провинцијама на тлу Србије* (бр. 177007) и *Процеси урбанизације и развоја средњовековног друштва* (бр. 177021) Министарства просвете, науке и технолошког развоја Републике Србије.

<sup>2</sup> Археолошким истраживањима у периоду од 1997. до 1998. године и од 2010. године руководи др Софија Петковић из Археолошког института у Београду којој се овом приликом захваљујемо на уступљеном остеоолошком материјалу, могућности коришћења археолошке документације и корисним сугестијама током израде овог рада. Захвалност дугујемо и М. Радмиловићу за постпродукцију илустрација приказаних у раду.

<sup>3</sup> Јовановић 1997, 305–306; Миладиновић-Радмиловић, Илијић 2009.

<sup>4</sup> Некропола може оквирно датира из периода од средине 5. до краја 9. века на основу стратиграфије. Датирање отежавају чињенице да је некропола само делимично истражена и да у откривеним гробовима није било прилога. Прецизније датуме дала би даља истраживања локалитета.

<sup>5</sup> Јовановић 1990, 201; *idem* 1997, 305.

<sup>6</sup> Јовановић 1990, 201; *idem* 1997, 305. С. Јовановић у својим публикацијама наводи да је током ископавања откривено осам гробова на овој некрополи. Након увида у археолошку документацију и извршене антрополошке анализе, установили смо да је истражено девет гробова и то осам појединачних (гробови 1–7 и гроб 9) и један (гроб 8) у којем су биле сахрањене две индивидуе.

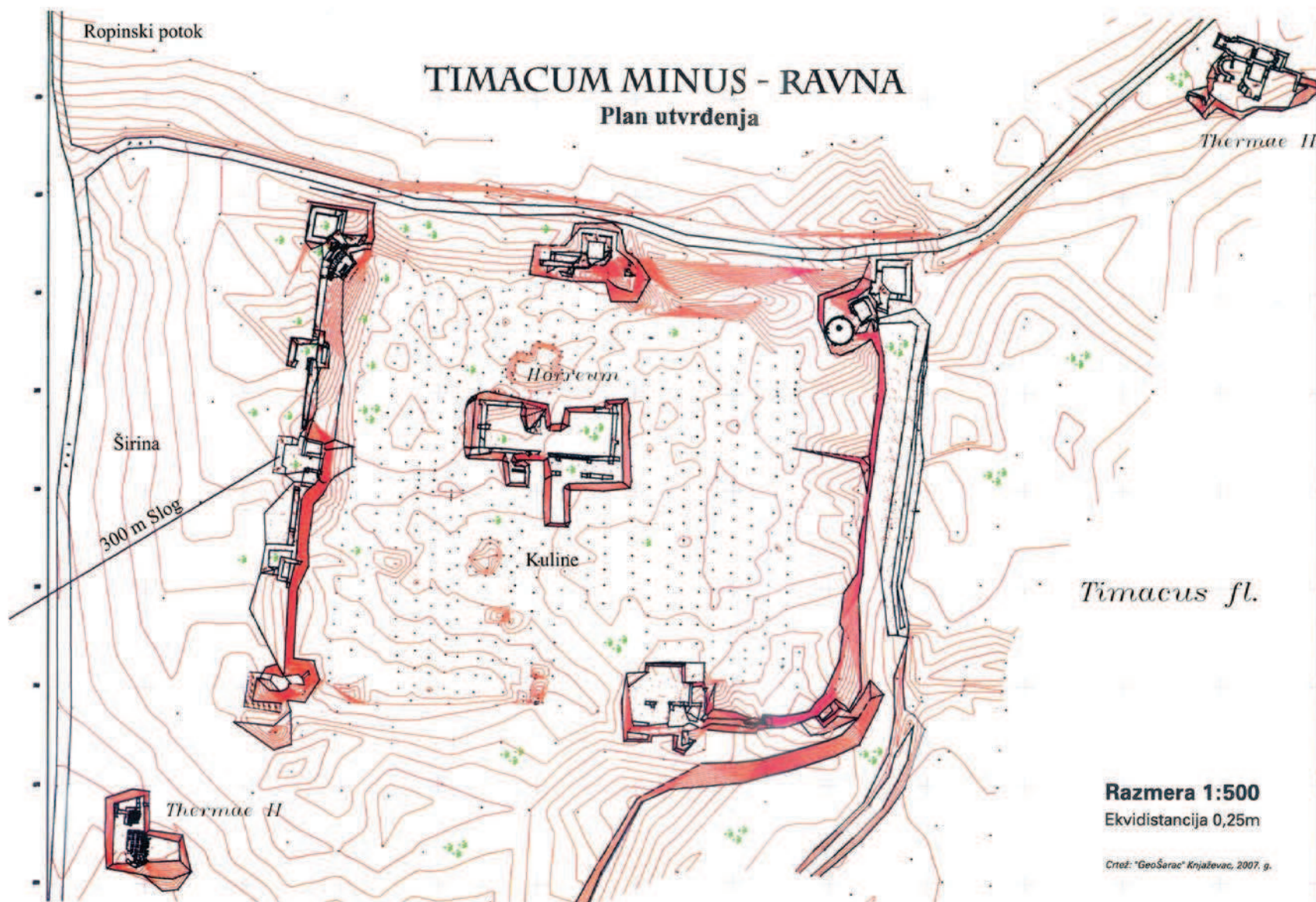
<sup>7</sup> Јовановић 1997, 305.

<sup>8</sup> Јовановић 1990, 201; *idem* 1997, 305.

<sup>9</sup> *Ibid.*

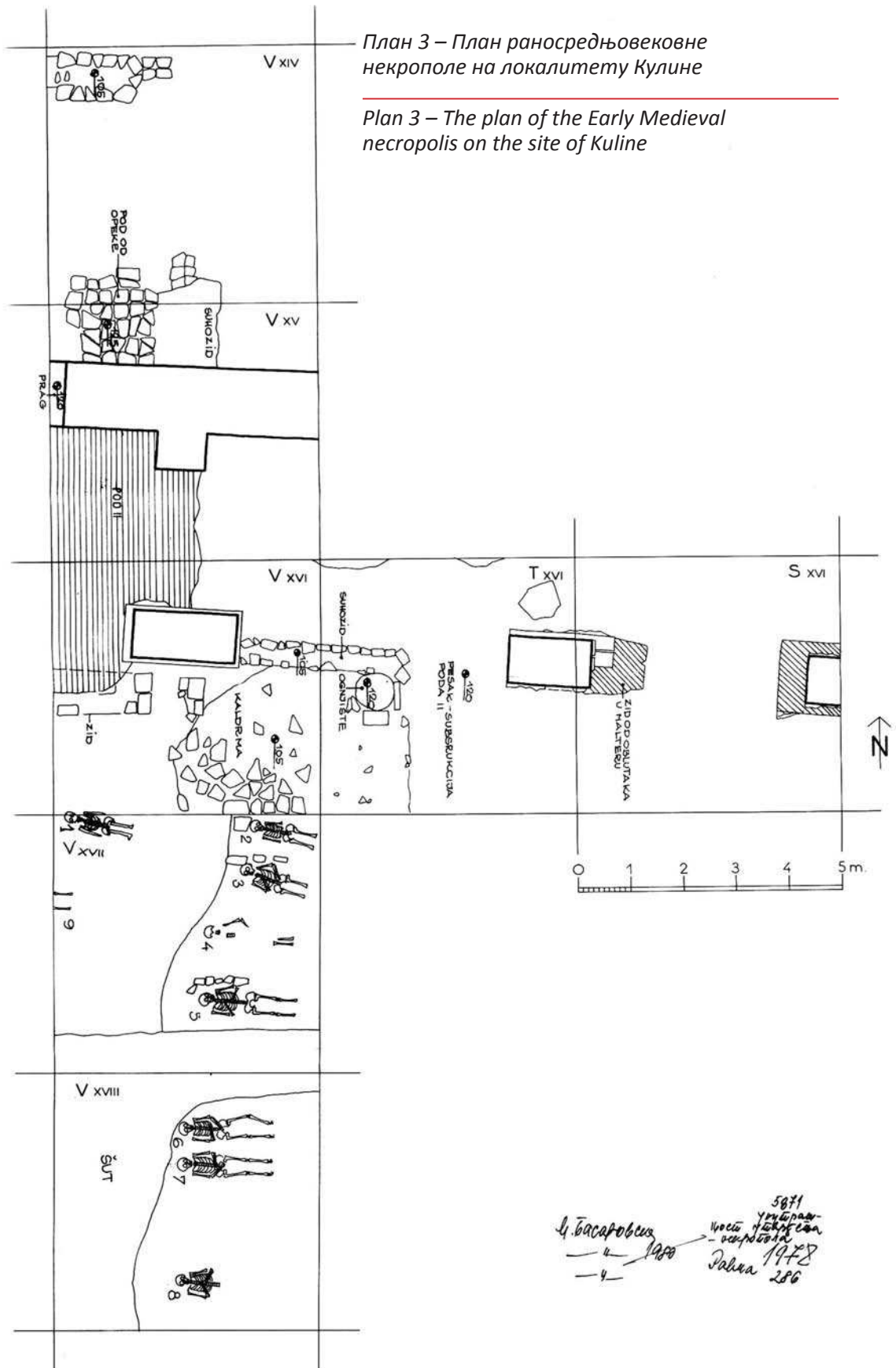
<sup>10</sup> *Ibid.*

<sup>11</sup> *Ibid.*



План 2 – План утврђења *Timacum Minus*

Plan 2 – The plan of the fortress of *Timacum Minus*





ва извршио је С. Митић 1981. године.<sup>12</sup> Детаљна антрополошка анализа, чији ће резултати бити приказани даље у раду, извршена је 2011. године. Анализа је обухватала услове налаза, одређивање степена очуваности костију, морфолошке и метричке елементе (табеле 1–4), утврђивање полне припадности и индивидуалне старости, палеопатолошке и денталне анализе, бележење епигенетских карактеристика и маркера окупационог стреса, ДНК узорковање и одређивање минималног броја сахрањених индивидуа (гроб 8).

## Методолошки оквир

Испитани степен очуваности скелета дат је у виду описних шема од пет категорија које је предложио Микић:<sup>13</sup> I – скелет у целости добро очуван; II – добро очуван некомплетан скелет; III – осредње очуван скелет;<sup>14</sup> IV – делимична очуваност скелетних остатака<sup>15</sup> и V – слаба очуваност скелетних остатака.<sup>16</sup>

Приликом утврђивања пола на скелетном материјалу јувенилних и одраслих индивидуа определили смо се за комбиновање морфолошких и метричких метода. Посебну пажњу обратили смо на морфолошке елементе лобање (*glabella*, *planum nuchale*, *processus mastoideus*, *processus zygomaticus*, *arcus superciliaris*, *protuberantia occipitalis externa*, *os zygomaticum*, *tubera frontale et parietale*, нагиб *os frontale*, *margo supraorbitalis* и облик *orbitae*) и карлице (*sulcus praeauricularis*, *incisura ischiadica s. ischialis major*, *arcus pubis s. pubicus et angulus subpubicus*, *arcus compositus*, изглед *os coxae*, *corpus ossis ischii*, *foramen obturatum*, *crista iliaca*, *fossa iliaca*, *pelvis major*, *pelvis minor*; субпубичан регион: вентрални лук, субпубично удубљење и медијални изглед ишио-пубичне гране), а сам начин рада преузели смо од групе европских антрополога,<sup>17</sup> и Бикстре и Убелакера.<sup>18</sup> На мандибули смо анализирали и морфолошке елементе (општи изглед мандибуле – *corpus mandibulae*, *ramus mandibulae* и *angulus mandibulae*, као и *mentum*, *angulus mandibule* и

*margo inferior*), базиране на критеријумима које су установили Ферембах и његови сарадници<sup>19</sup> и метричке елементе релевантне за полно детерминисање скелета.<sup>20</sup> На основу добијених метричких елемената израчунате индексе приказали смо у табели за сваки гроб понаособ (табела 3). На зубима су мерени мезиодистални и вестибулолингвални дијаметри на начин на који је то препоручио Хилсон.<sup>21</sup> Разлике у величини зуба, кроз ове дијаметре, пратили смо, превасходно, на канинима, а када они недостају у остеолошком материјалу и на другим зубима (моларима, премоларима и инцисивима).<sup>22</sup> Анализирајући остале кости посткранијалног скелета, посматрали смо, такође, морфолошке и метричке елементе. Морфолошки елементи који су закупили нашу пажњу били су степен развијености: *tuberositas deltoideae*, *tuberositas radii* и *margo interosseus* (радијуса), *tuberositas ulnae* и *margo interosseus* (улне), *linea aspera* и *tuberositas tibiae*. Од морфолошких елемената сакрума посматрали смо сам изглед кости, закривљеност тела и *facies auricularis*.<sup>23</sup> Метрички елементи имају много већу улогу у полном детерминисању скелетних остатака на посткранијалном скелету, тако да смо на њих обратили посебну пажњу. На основу добијених метричких елемената израчунате индексе, посебно за десну и леву страну тела, приказали смо у табели за сваки гроб понаособ (табела 4).

Индивидуалну старост утврђивали смо на основу: степена облитерације лобањских шавова (Валоаова шема),<sup>24</sup> промена на зубима максиле и мандибуле (упоређивали смо промене на оклузалној површини на денталном материјалу са нумеричком класификацијом оједености горње (оклузалне) површине молара према животном добу које је формулисао Бротвел<sup>25</sup> и промене на оклузалној површини на денталном материјалу са нумеричком класификацијом оједености горње површине свих зуба према животном добу које је дефинисао Лавџој);<sup>26</sup> морфолошких промена стерналних крајака ребара (посматрана је метаморфоза дубине, зглобне јаме, облика, ивица и конфигурације бедема, као и глобално стање кости, на основу девет (0–8) фаза прогресије које обухватају период од 18 до преко 70 година);<sup>27</sup> морфолошких

<sup>12</sup> Прелиминарна антрополошка анализа (археолошка документација 286 Археолошког института у Београду).

<sup>13</sup> Микић 1978, 9.

<sup>14</sup> Осредња очуваност односи се на ситуацију када је цео скелет у гробу, али су кости доста крте и ломе се приликом ископавања.

<sup>15</sup> Делимична очуваност одговара ситуацији када се у гробу констатују само делови скелета, када су они јако ломљиви приликом ископавања и када их је врло тешко подићи, паковати и транспортовати.

<sup>16</sup> Под степеном слабе очуваности скелетних остатака подразумева се ситуација када се остаци скелета констатују само у траговима и када их је практично немогуће у целости подићи.

<sup>17</sup> Ferembach, Schwidetzky and Stloukal 1980, 519–527.

<sup>18</sup> Buikstra, Ubelaker 1994, 15–21.

<sup>19</sup> Ferembach, et al. 1980, 523–525.

<sup>20</sup> *Ibid*; Bass 1995, 84–85.

<sup>21</sup> Hillson 1990, 240–242; *idem* 1996, 80–82.

<sup>22</sup> Garn et al. 1965.

<sup>23</sup> Mikić 1978, 18–19; Bass 1995, 114.

<sup>24</sup> Vallois 1937.

<sup>25</sup> Brothwell 1981, 72.

<sup>26</sup> Lovejoy 1985.

<sup>27</sup> Işcan et al. 1984a; *idem* 1984b; *idem* 1985.

Табела 3. Индекси на кранијалном скелету

Table 3. Indices on the cranial skeleton

КРАНИЈАЛНИ СКЕЛЕТ	ГРОБ 1	ГРОБ 2	ГРОБ 3	ГРОБ 4	ГРОБ 5	ГРОБ 6	ГРОБ 7
<b>ПРИМАРНЕ ЛОБАЊСКЕ МЕРЕ</b>							
Кранијални индекс	-	58,75 ултрадоли.	82,12 брахикрана	70,96 долихокра.	73,26 долихокра.	-	-
Дужинско-висински индекс	-	-	78,77 хипсикрана	-	75,93 хипсикрана	79,07 хипсикрана	-
Ширинско-висински индекс	-	-	95,92 метриокра.	-	103,64 акрокрана	-	-
Средње-висински индекс	-	-	86,50 мегаземич.	-	87,65 мегаземич.	-	-
Приближна кранијална величина	-	-	15,56	-	15,53	-	-
Средњи порион-висински индекс	-	63,51 ниска	75,46 висока	74,21 висока	75,31 висока	-	-
Индекс заравњења базе лобање	-	-	10,99 ниска	-	16,39 висока	11,03 ниска	-
Фронтпаријетални индекс	-	70,21 еуриметоп.	70,06 еуриметоп.	71,96 еуриметоп.	70,80 еуриметоп.	-	63,29
Прогнатични индекс	-	-	82,40 ортогнати	-	94,54 ортогнати	-	-
<b>СКЕЛЕТ ЛИЦА</b>							
Фацијални индекс	-	99,24 хиперлепт.	-	87,69 мезопрозо.	90,44 лептопрозо.	-	-
Горњи фацијални индекс	-	58,50 лептене	-	53,84 месене	52,94 месене	-	-
<b>НОС</b>							
Назални индекс	-	-	-	55,55 латирини	43,13 лепторини	-	-
<b>ОРБИТЕ</b>							
Орбитални индекс	-	81,25 хаме. 78,31 хаме.	-	71,91 хаме. 76,47 хаме.	82,50 хаме. 80,49 хаме.	-	-
<b>МАКСИЛА</b>							
Максилоалвеоларни индекс	-	-	-	-	103,39 долихурани	-	-
<b>НЕПЦЕ</b>							
Непчани индекс	-	-	-	-	72,55 лептостаф.	-	-
<b>МАНДИБУЛА</b>							
Мандибуларни индекс	-	89,31	97,95	-	88,71	-	-
Индекс роб усности тела мандибуле	24,68	38,57	29,33	30,00	37,68	26,56	42,59
Индекс гране мандибуле	-	54,20	47,97	-	50,34	42,31	46,45
Фронтмандибуларни индекс	-	92,09 лептоманд.	106,73 мезоманди.	95,95 мезоманди.	91,51 лептоманд.	-	86,58 лептоманд.

Табела 4. Индекси на посткранијалном скелету

Table 4. Indices on the postcranial skeleton

ПОСТКРАНИЈАЛНИ СКЕЛЕТ	ГРОБ 1	ГРОБ 2	ГРОБ 3	ГРОБ 4	ГРОБ 5	ГРОБ 6	ГРОБ 7	ГРОБ 9
<b>САКРУМ</b>								
<i>Сакрални индекс</i>	-	108,57.	93,05	-	91,79	99,08	117,92 (88,65)	-
<b>СКАПУЛА</b>								
<i>Скапуларни индекс</i>	-	75,00	-	-	-	-	-	-
	-	68,75	-	-	-	-	-	-
<b>КЛАВИКУЛА</b>								
<i>Клавикулохумерални индекс</i>	-	43,90	-	-	-	-	41,79	-
	-	49,20	41,54	-	-	-	45,81	-
<i>Индекс робустицитета</i>	-	32,14	-	-	-	-	30,71	-
	-	29,22	32,60	-	-	-	26,80	-
<b>ХУМЕРУС</b>								
<i>Индекс робустицитета</i>	-	21,31	21,21	-	-	21,36	20,90	-
	-	21,40	21,54	-	-	20,21	20,36	-
<i>Индекс попречног пресека</i>	82	82,98	71,15	80,00	82,35	72,22	77,78	75,47
	-	82,60	69,23	80,00	-	78,00	78,43	-
<i>Радиохумерални индекс</i>	-	78,37	75,75	-	-	78,04	75,82	-
	-	-	75,38	-	-	75,78	-	-
<b>РАДИЈУС</b>								
<i>Дужинско- дебљински индекс</i>	19,75	19,75	20,08	16,97	-	19,12	19,66	-
	-	-	20,26	-	19,92	19,92	-	-
<i>Индекс попречног пресека</i>	5,35	5,46	5,55	4,58	-	5,77	5,86	-
	-	-	5,39	-	5,39	6,01	-	-
<i>Дужинско-ширински индекс</i>	15,23	15,55	16,66	13,76	-	13,94	15,70	-
	-	-	16,38	-	14,94	14,94	-	-
<b>УЛНА</b>								
<i>Калибер индекс</i>	14,70	18,02	19,56	-	-	16,53	15,90	-
	-	16,74	18,50	-	13,72	17,50	-	-
<b>ФЕМУР</b>								
<i>Индекс робустицитета</i>	13,59	14,19	13,50	13,35	13,78	12,44	-	13,70
	13,00	14,05	13,35	-	-	12,97	12,73	13,24
<i>Пиластрични индекс</i>	108,33	103,28	103,45	96,43	110,00	94,74	115,25	105,36
	106,80	103,33	107,02	98,21	-	93,33	112,06	100,00
<i>Платимерички индекс</i>	88,73	85,63	81,82	75,00	80,60	75,32	87,67	87,50
	еур.	еур.	пла.	пла.	пла.	пла.	еур.	еури.
	83,78	88,00	88,23	76,92	-	74,36	91,43	82,35
	пла.	еур.	еур.	пла.		пла.	еур.	плат.
<b>ТИБИЈА</b>								
<i>Дужинско- дебљински индекс</i>	21,02	-	-	-	-	12,76	21,45	-
	19,84	-	-	19,26	18,62	-	19,90	-
<i>Платикнемички индекс</i>	70,27	-	-	-	-	73,24	72,37	-
	еур.	-	-	69,35	63,16	еур.	еур.	-
	72,86			мез.	мез.	68,50	68,75	
	еур.					мез.	мез.	

промена на медијалном крајку клавикуле (посматрали смо морфолошке промене на медијалном крајку клавикуле које су забележили Шојер и Блек).<sup>28</sup> Шојер и Блек утврдили су пет (1–5) фаза прогресије, које обухватају период од 14 до 29 година; морфолошких промена зглобне површине препонске симфизе (користили смо Тодов метод код којег је метаморфоза површине пубичне симфизе током старења подељена у десет хронолошких фаза, почевши са старашћу од 18 и идући све до преко 50 година);<sup>29</sup> крсно-бедреног региона (индивидуалну старост одраслих индивидуа одређивали смо на основу модела који су детерминисали Лавцој и његови сарадници).<sup>30</sup> Лавцој и сарадници класификовали су промене на овом региону у осам фаза, од касне адолесцентне фазе до фазе старости, при чему је највећа пажња усмерена на посматрање положаја ивичног *lipping*-а и порозности кости овог региона.

Посматрано је 26 епигенетских варијација на крањијалном и 11 на посткранијалном делу скелета.<sup>31</sup>

Телесна висина код јувенилних и одраслих индивидуа израчуната је на основу формула које су установили Тротер и Глесер (табела 2).<sup>32</sup>

Табела 2. Телесна висина

Table 2. Stature

ТЕЛЕСНА ВИСИНА НА ОСНОВУ (СМ)	ГРОБ 1	ГРОБ 2	ГРОБ 3	ГРОБ 4	ГРОБ 5	ГРОБ 6	ГРОБ 7	ГРОБ 8a	ГРОБ 9
дужине хумеруса	-	170±5	173±5	-	-	175±5	175±5	-	-
дужине радијуса	176±5	174±5	174±5	162±4	174±5	179±5	176±5	-	-
дужине улне	180±5	178±5	176±5	-	180±5	182±5	180±5	-	-
дужине фемура	174±4	168±4	169±4	158±4	173±5	171±4	179±4	141±5	165±4
дужине тибије	176±4	-	-	164±4	177±4	175±4	176±4	-	-
дужине фибуле	-	-	-	-	-	-	-	-	-
средња телесна висина	177±5	173±5	173±5	161±4	176±5	176±5	177±5	141±5	165±4

## Резултати антрополошке анализе

### Гроб 1

Услови налаза:<sup>33</sup> једноставна гробна рака била је укопана у слој набоја од ситног камена и песко-

вите земље. Унутрашњост раке била је испуњена црном растреситом земљом, а у њој су откривени скелетни остаци покојника сахрањеног у опруженом положају на леђима са главом на потиљку, десном руком на карлици, а левом на грудима. Скелет је оријентисан у правцу запад–исток. У гробу није било прилога. Антрополошка анализа је показала да су пронађене кости припадале индивидуи мушког пола, старој 30–40 година.<sup>34</sup>

Од палеопатолошких промена на левој паријеталној кости уочена је посекотина нанета највероватније мачем. Сечиво мача започело је своју путању ударом у леву паријеталну кост, готово паралелно са сагиталним шавом, под углом од 45°, и то у смеру здесна-налево, и изашло у луку на средини исте кости. Уочавају се слаби трагови зацељења, тако да је могуће да је ова повреда била директан узрок смрти ове индивидуе. У току самог повређивања нападач је приликом *вађења* забоденог мача одвалио део кости (Т. I, 1 и 2). Ова врста тзв. тангенталне повреде настаје када се нападач налази знатно изнад жртве, обично на коњу. Од осталих палеопатолошких промена уочава се сакрализација *os coccygis*, *spina bifida occulta* (Т. I, 5), остеоартритис (на слабинским пршљеновима, на левој скоочној и петној кости, на горњим и доњим окрајцима обе тибије) и осте-

офити (на левој петној кости, као последица ношења неудобне обуће, Т. I, 6). *Osteochondritis dissecans* присутан је на левој скоочној кости (пречник 0,7 cm) и левом фемуру (испод горњег крајка са антериорне стране, у пречнику 1,5 cm). Видљиве су и дислокације коленог и левог скоочног зглоба. *Margo interosseus*-и на десној и левој фибули су веома проминентни. *Foramen mentale* са леве стране мандибуле је нешто већих димензија (пречник 0,60 cm).

<sup>28</sup> Scheuer, Black, 2000.

<sup>29</sup> Todd 1920, 285–334; *idem* 1921a; *idem* 1921b.

<sup>30</sup> Lovejoy *et al.* 1985.

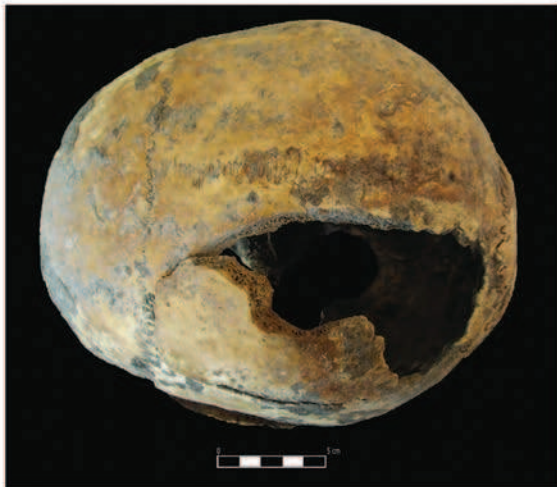<sup>31</sup> Hauser, De Stefano 1989; Ђурић-Срејић 1995, 238–260.

<sup>32</sup> Trotter, Gleser 1952.

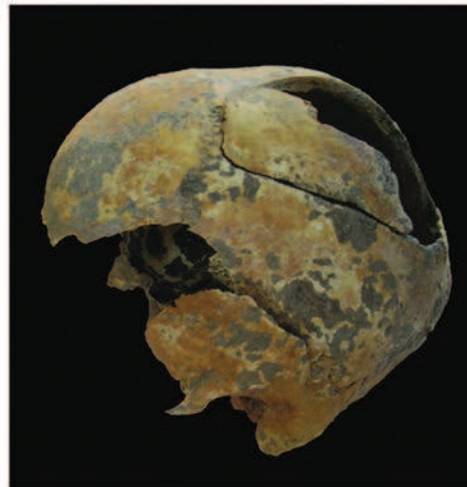
<sup>33</sup> Услови налаза су забележени на основу плана некрополе из 1978. године (археолошка документација 286 Археолошког института у Београду) (План 3).

<sup>34</sup> Степен очуваности скелета: II категорија – у гробу се налазе добро очувани делови кранијалног и посткранијалног скелета.

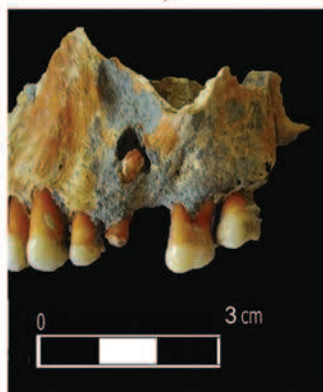T. I



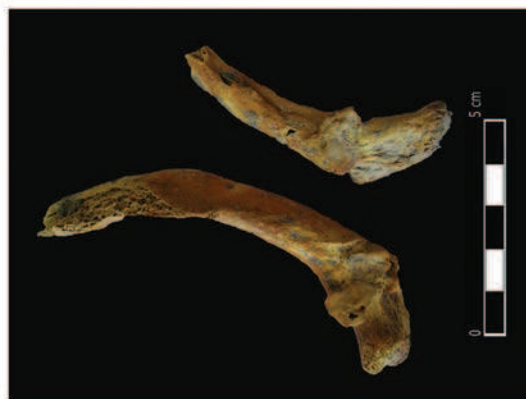
1



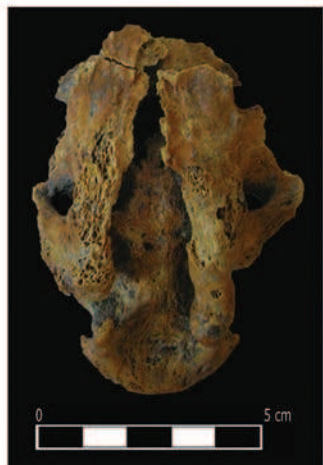
2



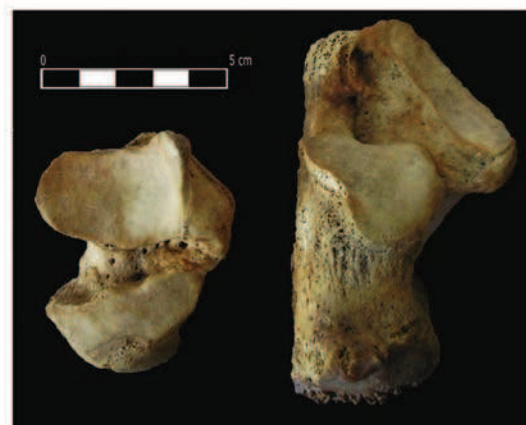3



4



5



6

- 1–2. Гроб 1 – посекотина нанета највероватније мачем на левој паријеталној кости  
 3. Гроб 1 – периапикална цистична шупљина букално од зуба  
 4. Гроб 1 – маркери окупационог стреса у виду хипертрофије (кортикалног дефекта) на мишићним хваташтима ребара  
 5. Гроб 1 – *spina bifida occulta*  
 6. Гроб 1 – остеоартритис на левој скоочној и петној кости

- 1–2. Grave 1 – the cut inflicted most likely by a sword on the left parietal bone  
 3. Grave 1 – periapical cyst buccal from the tooth 25  
 4. Grave 1 – occupational stress markers in the shape of hypertrophy (cortical defect) on the muscular attachments of the ribs  
 5. Grave 1 – *spina bifida occulta*  
 6. Grave 1 – osteoarthritis on the left talus and calcaneus bones

Анализа зуба је показала да су се у вилицама налазили зуби: 21, 22, 23, 24, 25 (корен), 27, 28, 31, 32, 33, 34, 35, 36 (корен), 38, 41, 42, 43, 44, 47 и 48. За живота су били изгубљени зуби: 26 и 37. Постмортално су били изгубљени зуби: 45 и 46. Абразија I степена (у глеђи) примећена је на зубима 28, 38 (→II), II степена (огољен дентин) на 34, 35, 43 и 44, III степена (до дна фисуре) на 21 (→IV), 22, 27, 23 и 24 (→IV), 31, 32, 33, 41, 42, 47, 48 (→IV), а IV степена (отварање пулпе) на зубима 25 (или *gross-gross* каријес?) и 36. Хипоплазија и каменац били су слабо изражени. Пародонтопатија је била веома изражена. Од аномалија вилице и зубног низа уочава се мезијална ротација зуба 38 (30°) и 43 (45°). Зуб 43 *изгуран* је лабијално од стране зуба 42 и 44. Периапикална цистична шупљина примећена је букално од зуба 25 (пречника 0,7 cm; T. I, 3). Каријес се уочавао на зубима: 27 (дистално, каријес пречника 0,5 cm) и на зубу 38 (оклузално, каријес у виду две тачке). Оклузија је била тет-а-тет.

Од епигенетских карактеристика на кранијалном скелету на *norma occipitalis*, на ламбдоидном шаву, уочавају се три прекобројне кости (*ossa suturae lambdaeidae*) димензија: 0,50 × 1,80 cm, 0,45 × 1,60 cm и 0,30 × 1,35 cm. Од епигенетских карактеристика на посткранијалном делу скелета присутан је *facies articularis superior atlantis bipartita* на атласу и *trochanter tertius* на оба фемура.

Маркери окупационог стреса у виду хипертрофије (кортикалног дефекта) видљиви су на мишићним хватиштима на два ребра (*Mm. levatores costarum*, T. I, 4), на десној скапули (*m. triceps brachii – Caput longum*), десном хумерусу (*m. supraspinatus*, *m. subscapularis*, *m. latissimus dorsi*, *m. pectoralis major*, *m. teres major*, *m. deltoideus*, *m. coracobrachialis*, *m. brachialis*), десни радијус (*m. supinator*, *m. biceps brachii*), десној улни (*m. flexor digitorum superficialis*, *m. pronator teres*, *m. supinator*, *m. brachialis*), обе тибије (*m. quadriceps femoris*) и на десном и левом фемуру (*m. iliopsoas*, *m. gluteus medius*, *m. adductor brevis*, *m. vastus lateralis*, *m. adductor magnus*, *m. vastus medialis*, *m. adductor longus*, *m. biceps femoris – Caput breve*, *m. gluteus maximus*, *m. pectineus*). Олекранон десне улне је благо раздвојен. Маркери окупационог стреса у виду хипертрофије (кортикалног дефекта) видљиви су и на хватиштима лигамената десног и левог фемура (*lig. capitis femoris*).

## Гроб 2

Услови налаза: једноставна гробна рака била је укопана у калдрму улице. Унутрашњост раке

била је испуњена црном растреситом земљом. У њој су откривени скелетни остаци покојника сахрањеног у опруженом положају на леђима са главом на потиљку, десном руком на карлици, а левом на грудима. Скелет је оријентисан у правцу запад–исток. У гробу није било прилога. Антрополошка анализа је показала да су пронађене кости припадале индивидуи мушког пола, старој 25–30 година (око 28 година).<sup>35</sup>

Од палеопатолошких промена присутан је остеоартритис (на олекранонима обе улне и на горњим и доњим крајцима фемура), дисплазија глава фемура, *cribra orbitalia* (на крововима орбита), *cribra humera* (на десном хумерусу, пречника 2,00 cm). На медијалним крајцима обе клавикуле уочава се *osteochondritis dissecans* (?) (дубине 0,40 cm и дужине 0,85 cm). На окципиталној кости уочава се батрикефалија, а сагитална креста, у виду гребена, протеже се готово до средине фронталне кости.

Анализа зуба је показала да су се у вилицама налазили зуби: 13, 14, 15, 16, 17, 31, 32, 33, 34, 35, 36, 37, 41, 42, 43, 44, 45, 46, 47 и 48. Постмортално су били изгубљени зуби: 11, 12 и 21. Абразија I степена (у глеђи) примећена је на зубима 45 и 46, II степена (огољен дентин) на 17, 37 и 44, III степена (до дна фисуре) на 13, 14, 15, 31, 32, 33, 36, 41, 42 (→IV) и 43, а IV степена (отварање пулпе) на зубима 16 и 48. Хипоплазија је била средње изражена (на мандибули). Пародонтопатија и каменац били су слабо до средње изражени. Од аномалија вилице и зубног низа присутна је хиподонција 38 и фузија зуба 31 и 32. Присутна је и циста на мандибули код зуба 47: букално (пречника 0,95 cm) и лингвално (пречника 0,80 cm). Каријес је био присутан на зубима: 36 (дистално, каријес пречника 0,40 cm); 37 (мезијално, каријес пречника 0,55 cm, и дистално, каријес пречника 0,55 cm); 46 (дистално, каријес на споју корена и крунице, пречника 0,70 cm); 47 (*gross-gross* каријес) и на 48 (мезијално, каријес пречника 0,60 cm; оклузално, каријес пречника 0,20 cm, и дистално-оклузално, каријес пречника 0,45 cm). Оклузија: прогенија.

Од епигенетских карактеристика на кранијалном скелету, на *norma basilaris* уочава се *aperturae ossis tympanici* (унилатерално са десне стране), на *norma lateralis – foramen zygomaticofaciale* (два са десне стране) и на мандибули – *torus mandibularis* (слабо до средње изражен). На левом мастоидном наставку видљива је целом

<sup>35</sup> Степен очуваности скелета: II категорија – у гробу су присутни добро очувани делови кранијалног и посткранијалног скелета.

дужином *sutura squatomastoidea*. Од епигенетских карактеристика на посткранијалном скелету присутне су: *perforatio fossae olecrani* (Т. II, 2) и *trochanter tertius* (на оба фемура).

Маркери окупационог стреса у виду хипертрофије (кортикалног дефекта) видљиви су на мишићним хваташтима ребара (*Mm. levatores costarum*), обе клавикуле (*m. deloideus*), обе скапуле (*m. deltoideus*, *m. coracobrachialis*, *m. biceps brachii* – *Caput breve*, *m. triceps brachii* – *Caput longum*, *m. infraspinatus*, *m. subscapularis*, *m. teres minor*, *m. teres major*), десном хумерусу (*m. pectoralis major*), левом хумерусу (*m. brachioradialis*, *m. extensor carpi radialis longus*, *m. extensor carpi radialis brevis*, *m. extensor digitorum*, *m. extensor digiti minimi*, *m. extensor carpi ulnaris* и *m. supinator*), оба радијуса (*m. biceps brachii* и *m. extensor digitorum*, *m. extensor indicis*, *m. extensor pollicis longus*, *m. extensor carpi radialis brevis*, *m. extensor carpi radialis longus*, *m. extensor digiti minimi*) и на обе улне (*m. extensor carpi ulnaris*, *m. triceps brachii*, *m. flexor digitorum superficialis*, *m. pronator teres*, *m. supinator*, *m. brachialis*). Олекранони обе улне су благо раздвојени. Маркери окупационог стреса у виду хипертрофије (кортикалног дефекта) видљиви су и на хваташтима лигамената обе клавикуле (*lig. trapezoideum*, *lig. conoideum*, *lig. costoclaviculare* Т. II, 1), оба фемура (*lig. capituli femoris*) и на оба карлична крила (*lig. sacrospinale*).

### Гроб 3

Услови налаза: гроб је био укопан у калдрму улице, а његова унутрашњост испуњена црном растреситом земљом. Дуж леве стране покојника откривени су остаци гробне конструкције од речних облутака. У гробу су откривени скелетни остаци покојника сахрањеног у опруженом положају на леђима са главом окренутом на десну страну, са десном руком склопљеном на грудима, а левом на карлици. Скелет је оријентисан у правцу запад–исток. У гробу није било прилога. Антрополошка анализа је показала да су пронађене кости припадале индивидуи мушког пола, старој око 35 година.<sup>36</sup>

Од палеопатолошких промена уочава се сакрализација L5 са десне стране сакрума (Т. II, 3 и 4), срасле фисуре на ребрима, остеоартритис (присутан на свим слабинским пршљеновима, на грудним пршљеновима (није много изражен), на гленоидалном удубљењу обе скапуле,

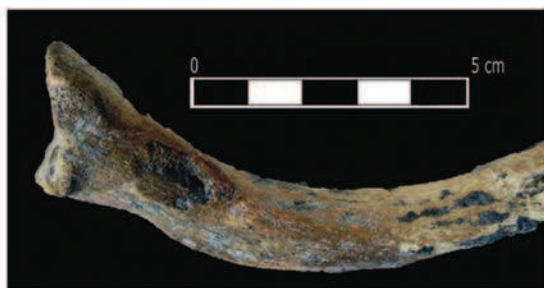и на горњим крајцима оба фемура (*trochanter major* и *minor*)). Шморлов дефект је уочен на грудним (Т8–Т12, пречника 0,20–2,80 cm) и слабинским пршљеновима (L1–L4, пречника 1,50–2,80 cm) (Т. II, 5). Уочена је и дисплазија оба горња крајка фемура са антериорне стране, као и поремећај у зглобљавању сакрума и карличне кости. Од промена на костима изазваних поремећајем у циркулацији видљив је сулкус на медијалном крајку леве клавикуле (димензије 0,20 x 0,70 cm).

Анализа зуба је показала да су се у вилицама налазили зуби: 12, 13, 14, 15 (корен), 17, 31, 33, 34, 35, 37, 41, 42, 43, 44, 45, 46 и 47. За живота је био изгубљен зуб 36. Постмортално су били изгубљени зуби: 11, 12, 16 и 32. Абразија I степена (у глеђи) примећена је на зубима 31, 34 и 35, II степена (огољен дентин) на 12, 14, 17, 42, 43 и 44, III степена (до дна фисуре) на 13, 33, 37, 41 и 45, а IV степена (отварање пулпе) на зубима 15, 46 и 47. Хипоплазија је била слабо изражена. Пародонтопатија и каменац били су средње до веома изражени. Од аномалија вилице и зубног низа уочава хиподонција 18, 38 и 48, мезијална ротација зуба 13, 31, 37 и 47 (30°) и дистална ротација зуба 12, 17 и 46 (30°). Присутна је и циста на мандибули, букално од зуба 36, пречника 1,20 cm. Букално код зуба 15 и 16 уочава се фенестрација (или циста?) пречника 0,70 cm. Каријес је био присутан на зубу 17 (дистално, каријес пречника 0,55 cm). Оклузија је била тет-а-тет.

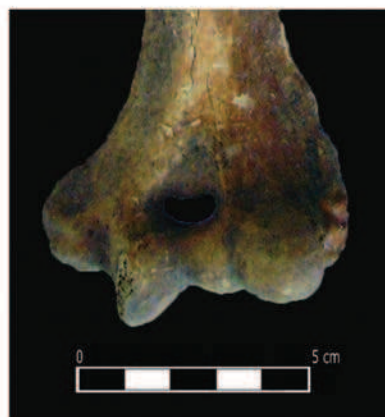
Од епигенетских карактеристика на кранијалном скелету, на *norma basilaris*, уочава се *aperturae ossis tympanici* (унилатерално са десне стране). Од епигенетских карактеристика на посткранијалном скелету присутан је само *trochanter tertius* на оба фемура.

Маркери окупационог стреса у виду хипертрофије (кортикалног дефекта) видљиви су на мишићним хваташтима обе скапуле (*m. triceps brachii* – *Caput longum*), оба хумеруса (*m. supraspinatus*, *m. subscapularis*, *m. latissimus dorsi*, *m. pectoralis major*, *m. teres major*, *m. deltoideus*, *m. coracobrachialis*, *m. brachialis*), обе улне (*m. extensor pollicis brevis*, *m. pronator teres*, *m. flexor digitorum superficialis*, *m. pronator teres*, *m. supinator*, *m. brachialis*) и оба фемура (*m. piriformis*, *m. gluteus minimus*, *m. vastus lateralis*, *m. iliopsoas*, *m. gastrocnemius* – *Caput mediale*, *m. adductor magnus*, *m. plantaris*, *m. gastrocnemius* – *Caput laterale*, *m. popliteus*). Маркери окупационог стреса у виду хипертрофије (кортикалног дефекта) видљиви су и на хваташтима лигамената леве клавикуле (*lig. trapezoideum*, *lig. conoideum*, *lig. costoclaviculare*) и на оба фемура

<sup>36</sup> Степен очуваности скелета: II категорија – у гробу су присутни добро очувани делови кранијалног и посткранијалног скелета.




1



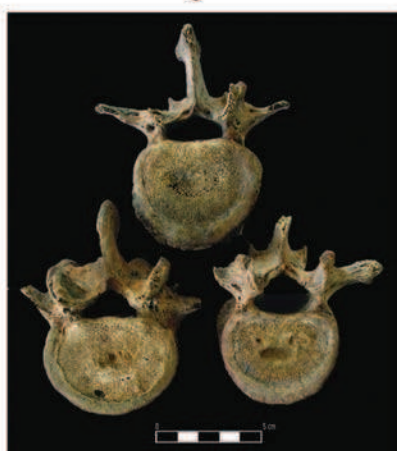
2



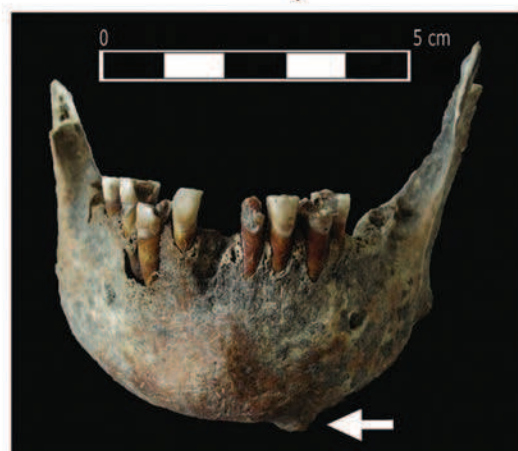3



4



5



6

1. Гроб 2 – маркери окупационог стреса у виду хипертрофије (кортикалног дефекта) на хваташтима лигамената десне клавикуле  
 2. Гроб 2 – perforatio fossae olecrani на левом хумерусу  
 3–4. Гроб 3 – сакрализација  
 5. Гроб 3 – Шморлов дефект на слабинским пршљеновима  
 6. Гроб 4 – остеом на мандибули

1. Grave 2 – occupational stress markers in the shape of hypertrophy (cortical defect) on the attachments of ligaments on the right clavicle  
 2. Grave 2 – perforatio fossae olecrani on the left humerus  
 3–4. Grave 3 – sacralisation L5  
 5. Grave 3 – Schmorl's node on lumbar vertebra  
 6. Grave 4 – osteoma on the mandible



(*lig. cruciatum posterius*). Изузетно изражена мишићна хватишта на хумерусима изазвала су деформације у горњим половинама тела.

#### Гроб 4

Услови налаза: северни део једноставне гробне раке био је укопан у набој од ситног камења и песковите земље, а њена јужна половина у слој горелог шута. Унутрашњост раке била је испуњена црном растреситом земљом. У њој су откривени скелетни остаци покојника сахрањеног у опруженом положају на леђима са главом постављеном на потиљак и левом руком склопљеном на карлици. Положај десне руке није могао бити одређен због лоше очуваности скелета. Скелет је оријентисан у правцу запад–исток. У гробу није било прилога. Антрополошка анализа је показала да су пронађене кости припадале индивидуи женског пола, старој 35–45 година.<sup>37</sup>

Од палеопатолошких промена уочавају се остеоми, један на мандибули (лево од ментума код зуба 33, пречника 1,10 cm; Т. II, 6) и други на максили (између зуба 17 и 18, оклузално, пречника 0,70 cm) и остеоартритис (на пршљену L5, на оба карлична крила). Шморлов дефект, пречника 2,10 cm, уочен је на пршљену L5. *Processus mamilaris* је удвојен и у комбинацији са дефектом указује на тежак физички рад којем је ова особа била свакодневно изложена. *Fossa incisiva* је већих димензија (пречник 0,65 cm). На окципиталној кости видљива је батрикефалија.

Од епигенетских карактеристика на кранијалном скелету, на *norma frontalis*, уочени су *sulci frontales* (један, прекинут, са десне и два са леве стране), а на фрагменту палатиналне кости – *torus palatinus*.

Анализа зуба је показала да су у вилицама присутни зуби: 12, 13, 14, 15, 24 (корен), 25, 26, 31, 32, 33, 34, 42, 43, 44 и 45. За живота су били изгубљени зуби: 16, 17, 27, 28 (или хиподонција), 35, 36, 37, 38, 41, 46 и 47. Постмортално су били изгубљени зуби: 18 (?), 21, 22, 23 и 48. Абразија II степена (огољен дентин) примећена је на зубима 12 (→III) и 25, а III степена (до дна фисуре) на зубима 13, 14, 15, 26, 32, 34, 42, 44 и 45 (→IV). Хипоплазија је била слабо (максила) и средње (мандибула) изражена, а пародонтопатија средње до веома изражена. Каменац на максили био је слабо изражен. Од аномалија вилице и зубног низа уочена је могућа хиподонција зуба 18 и 28. Цисте су присутне лабијално од зуба 16 (пречника 1,40 cm) и 41 (пречник 0,50 cm), а фенестра-

ција код зуба 43 (лабијално/букално, пречника 1,00 cm). Деколоризација енамелума видљива је на очуваним зубима у мандибули, букално и лингвално. Каријес је уочен на зубима: 13 (дистално, каријес пречника 0,1 cm); 14 (мезијално, каријес пречника 0,10 cm, и дистално, каријес пречника 0,40 cm); 15 (мезијално, каријес пречника 0,40 cm, и дистално, две каријесне мрље пречника 0,20 cm и 0,40 cm); 24 (*gross-gross* каријес); 25 (мезијално, каријесна мрља, пречника 0,40 cm, и дистално, каријес пречника 0,40 cm); 26 (мезијално, каријес пречника 0,40 cm, и дистално, каријес пречника 0,50 cm); 31 (*gross-gross* каријес); 34 (мезијално, *gross* каријес); 42 (дистално, каријес пречника 0,40 cm); 43 (*gross-gross* каријес) и 44 (мезијално, каријес пречника 0,50 cm, и дистално, каријес пречника 0,20 cm). Губитак зуба у максили и мандибули вероватно је био последица каријеса, а не пародонтопатије. Оклузија је била тет-а-тет.

Маркери окупационог стреса у виду хипертрофије (кортикалног дефекта) видљиви су на мишићним хватиштима оба хумеруса (*m. deltoideus*, *m. brachialis*), на десној улни (*m. supinator*, *m. brachialis*), на десном радијусу (*m. biceps brachii*) и на десном фемуру (*m. gastrocnemius* – *Caput mediale*, *m. adductor magnus*, *m. plantaris*, *m. gastrocnemius* – *Caput laterale*). Маркери окупационог стреса у виду хипертрофије (кортикалног дефекта) видљиви су и на хватиштима лигамената оба фемура (*lig. capitis femoris*).

#### Гроб 5

Услови налаза: гроб је био укопан у слој горелог шута, а унутрашњост је била испуњена црном растреситом земљом. Дуж леве стране тела покојника откривени су остаци гробне конструкције од речних облутака. У гробу су откривени скелетни остаци покојника сахрањеног у опруженом положају на леђима, са главом окренутом на леву страну, десном руком склопљеном на грудима, а левом на трбуху. Скелет је оријентисан у правцу запад–исток. У гробу није било прилога. Антрополошка анализа је показала да су пронађене кости припадале индивидуи мушког пола, старој око 40 година.<sup>38</sup>

Од палеопатолошких промена уочава се потпуна сакрализација L5, *spina bifida occulta* на сакруму (у доњој половини тела), срасла фисура на једном ребру, могућа повреда (посекотина?) на ментуму код алвеоларне јаме зуба 33 у дужини од 0,50 cm, остаоартритис (на оба гленоидна

<sup>37</sup> Степен очуваности скелета: II категорија – у гробу су присутни добро очувани делови кранијалног и посткранијалног скелета.

<sup>38</sup> Степен очуваности скелета: II категорија – у гробу су присутни добро очувани делови кранијалног и посткранијалног скелета.

удубљења, на *tuberositas radii*-у левог радијуса, на олекранону леве улне и на тубероситасу леве тибије). Од осталих промена уочена је дисплазија главе фемура са антериорне стране. Такође, треба поменути да су сви форамени на вратним пршљеновима, у околини *foramen lacerum*-а, стопљени у један.

Од епигенетских карактеристика на кранијалном скелету, на *norma basilaris*, уочавају се *aperturae ossis tympanici* (унилатерално са десне стране; Т. III,1) и *canalis condylaris* (са обе стране, настављају се у виду дубљих сулкуса), а на *norma lateralis – foramen zygomaticofaciale* (по два са десне и леве стране).

Анализа зуба је показала да су се у вилицама налазили зуби: 13, 15, 26, 27, 34, 35, 36, 37, 42, 43, 44, 45, 46, 47 и 48. Постмортално су били изгубљени зуби: 11, 12, 14, 16, 17, 18, 21, 22, 23, 24, 25, 28, 31, 32, 33, 38 и 41. Абразија I степена (у глеђи) примећена је на зубима 34 и 35, II степена (огољен дентин) на 13, 15, 37 (→III), 43, 44, 45 и 48, а III степена (до дна фисуре) на зубима 26 (→IV), 27, 36, 42, 46 и 47. Хипоплазија је била слабо (на максили) и средње до веома (на мандибули) изражена. Пародонтопатија се кретала од средње до веома изражене. Каменац је био слабо изражен. Од аномалија вилице и зубног низа уочава се дистална ротација зуба 42 (30°). На зубу 42 са лабијалне стране видљива је деколоризација енамелума. Каријес је био уочљив на зубу 48 (оклузално, каријес у виду тачке). Оклузија је била тет-а-тет.

Маркери окупационог стреса у виду хипертрофије (кортикалног дефекта) видљиви су на мишићним хватиштима обе скапуле (*m. deltoideus*, *m. triceps brachii – Caput longum*, *m. biceps brachii – Caput breve*, *m. triceps brachii – Caput longum*, *m. infraspinatus*, *m. subscapularis*, *m. teres minor*, *m. teres major*), десном хумерусу (*m. supraspinatus*, *m. subscapularis*, *m. latissimus dorsi*, *m. pectoralis major*, *m. teres major*, *m. deltoideus*, *m. coracobrachialis*, *m. brachialis*), левој улни (*m. flexor digitorum superficialis*, *m. pronator teres*, *m. supinator*, *m. brachialis*), левом радијусу (*m. biceps brachii*, *m. pronator teres*) и на десном фемуру (*m. gastrocnemius – Caput mediale*, *m. adductor magnus*). Олекранони обе улне су благо раздвојени. На врху десног акромиона уочава се додатна фасета (Т. III, 2). На левој тибији видљиве су две тзв. *клучеће* фасете.

## Гроб 6

Услови налаза: једноставна гробна рака била је укопана у слој горелог шута. Њена унутрашњост била је испуњена црном растреситом

земљом. У гробу су откривени скелетни остаци покојника сахрањеног у опруженом положају на леђима, са главом постављеном на потиљак, десном руком склопљеном на грудима, а левом на карлици. Ноге ове индивидуе биле су благо повијене са коленима усмереним улево. Скелет је оријентисан у правцу запад–исток. У гробу није било прилога. Антрополошка анализа је показала да су пронађене кости припадале индивидуи мушког пола, старој 35–40 година.<sup>39</sup>

Од палеопатолошких промена видљива је срасла фисура на фрагменту једног ребра, остеоартритис (на обе скочне и обе петне кости – блага дислокација зглоба, на гленоидним удубљењима обе скапуле, на оба *tuber ischiadicum*-а, на L5, на олекранонима). Од аномалија у развоју скелета уочен је *spondylolysis* на L5 (Т. III, 3 и 4). Оба фемура имају дисплазију глава. Видљив је поремећај у зглобљавању на оба колена зглоба. Присутни су трагови инфекције на десној пубичној симфизи.

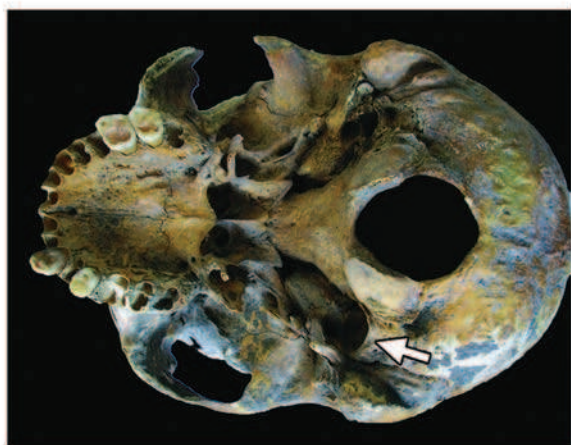
Од епигенетских карактеристика на кранијалном скелету, на *norma lateralis*, присутан је *foramen zygomaticofaciale* (два на десној зигоматичној кости), а на левом мастоидном наставку видљива је целом дужином *sutura squamomastoidea*. Од епигенетских карактеристика на посткранијалном скелету присутан је *foramen processus transversus bipartium* (на C3 и C4) и *trochanter tertius* (на оба фемура).

Анализа зуба је показала да су се у вилицама налазили зуби: 13, 14, 15, 16, 32, 33, 34, 35, 36, 37 и 38. Постмортално су били изгубљени зуби: 11, 12, 17, 18, 31, 41 и 42. Абразија I степена (у глеђи) примећена је на зубима 33 (→II), 34 (→II), 35 (→II) и 37, II степена (огољен дентин) на 15, 32 и 38, III степена (до дна фисуре) на 13, 14 и 36 (→IV), а IV степена (отварање пулпе) на зубу 16. Хипоплазија је била слабо изражена. Пародонтопатија је била средње (на максили) до веома изражена. Каменац је био слабо изражен. Од аномалија вилице и зубног низа уочава се мезијална ротација зуба 33 (30°) и 34 (20°). Каријес је био присутан на зубима: 14 (оклузално, каријес у виду тачке), 15 (оклузално, каријес у виду три тачке), 16 (дистално, каријес пречника 0,35 cm, и мезијално, каријес пречника 0,85 cm), 27 (оклузално, каријес у виду три тачке) и 28 (оклузално, каријес у виду три тачке). Оклузија није могла да се одреди.

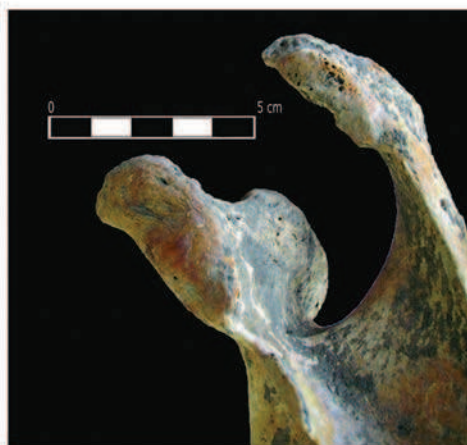Маркери окупационог стреса у виду хипертрофије (кортикалног дефекта) видљиви су на мишићним хватиштима на десној скапули

<sup>39</sup> Степен очуваности скелета: II категорија – у гробу су присутни добро очувани делови кранијалног и посткранијалног скелета.

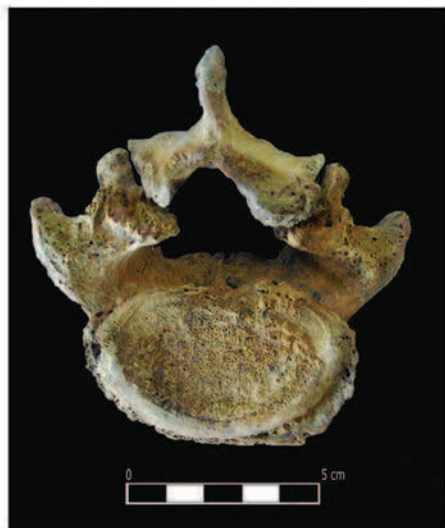
T. III



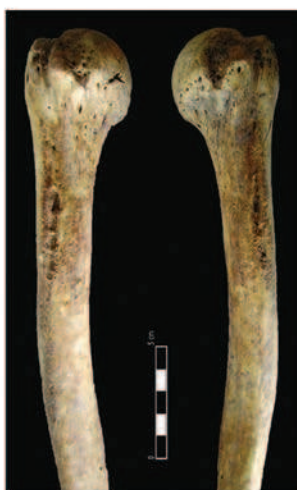1



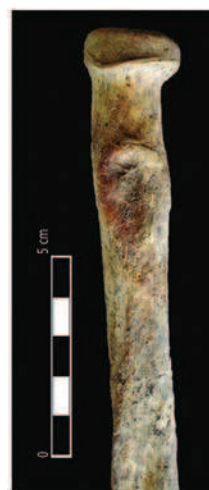2



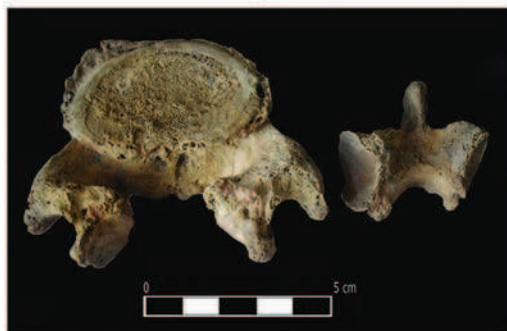3



5



6



4



7

1. Гроб 5 – *aperturae ossis tympanici*  
 2. Гроб 5 – додатна фасета на врху десног акромиона  
 3–4. Гроб 6 – *spondylolysis* на L5  
 5. Гроб 6 – маркери окупационог стреса у виду хипертрофије (кортикалног дефекта) на мишићним хваташтима десног и левог хумеруса  
 6. Гроб 6 – маркери окупационог стреса у виду хипертрофије (кортикалног дефекта) на мишићним хваташтима левог радијуса  
 7. Гроб 6 – маркери окупационог стреса у виду хипертрофије (кортикалног дефекта) на мишићним хваташтима десног фемуре

1. Grave 5 – *aperturae ossis tympanici*  
 2. Grave 5 – additional facet on the top of the right acromion  
 3–4. Grave 6 – *spondylolysis* on L5  
 5. Grave 6 – occupational stress markers in the shape of hypertrophy (cortical defect) on the muscular attachments of the right and left humerus  
 6. Grave 6 – occupational stress markers in the shape of hypertrophy (cortical defect) on the muscular attachments of the left radius  
 7. Grave 6 – occupational stress markers in the shape of hypertrophy (cortical defect) on the muscular attachments of the right femur

(*m. triceps brachii – Caput longum m. biceps brachii – Caput breve, m. triceps brachii – Caput longum, m. infraspinatus, m. subscapularis,*) левој скапули (*m. deltoideus, m. triceps brachii – Caput longum m. biceps brachii – Caput breve, m. triceps brachii – Caput longum, m. infraspinatus*), десном хумерусу (*m. pectoralis major*), левој хумерусу (*m. subscapularis, m. latissimus dorsi*) (Т. III, 5), десној и левој улни (*m. brachialis, m. triceps brachii*), десном и левој радијусу (*m. biceps brachii*) (Т. III, 6), на оба фемура (изражена су сва хваташта мишића дуж *lineae asperae*) (Т. III, 7) и на десној и левој тибији (*m. quadriceps femoris, m. tibialis posterior*). Олекранони обе улне благо су раздвојени. Маркери окупационог стреса у виду хипертрофије (кортикалног дефекта) видљиви су и на хваташтима лигамената десне и леве клавикуле (*lig. costoclaviculare*), обе карличне кости (*lig. sacrospinale (spinaischiadica)* и оба фемура (*lig. cruciatum posterius, lig. cruciatum anterius*).

### Гроб 7

Услови налаза: једноставна гробна рака била је укопана у слој горелог шута. Унутрашњост раке била је испуњена црном растреситом земљом. У гробу су откривени скелетни остаци покојника сахрањеног у опруженом положају на леђима, са главом постављеном на потиљак, десном руком склопљеном на карлици, а левој на трбуху. Скелет је оријентисан у правцу запад–исток. У гробу није било прилога. Антрополошка анализа је показала да су пронађене кости припадале индивидуи мушког пола, старој 40–50 година.<sup>40</sup>

Од палеопатолошких промена уочава се сакрализација L5 (Т. IV, 1 и 2), повреда на десној страни ментума (посекотина?, у дужини од 0,50 cm), остеома (?) на ангулусу мандибуле са леве стране (пречника 0,65 cm), остеоартритис на левој петној и скочној кости (блага дислокација зглоба, ношење неудобне обуће), на L4, на гленоидалним удубљењима на скапулама (уочава се дислокација раменог зглоба на левој гленоидалној удубљењу), на оба хумеруса (дислокација раменог зглоба), на тубероситасима обе тибије, на олекранонима обе улне, на карличним костима (ишијадични део кости, дислокација зглоба (аурикуларна површина и ацетабулум) и могућа упала синуса (промена у виду цистичне фистуле пречника 0,50 cm). На медијалним крајцима обе клавикуле уочава се промена слична *osteochondritis dissecans*-у (на де-

сном крајку дужине 1,00 cm, на левој дужине 0,50 cm). Уочен је и инфективни остеомијелитис (*trochanter major* на левој фемури прекривен је новонасталим ткивом) (Т. IV, 3) и инфекција пубичне симфизе.

Од епигенетских карактеристика на посткранијалном скелету присутан је једино *trochanter tertius* на оба фемура.

Анализа зуба је показала да су се у вилицама налазили зуби: 31, 32, 33, 34, 35, 41, 42, 43, 44 (постмортално поломљен корен) и 45. За живота су били изгубљени зуби: 36, 37, 38 (?), 46 (?) и 47 (корен). Постмортално је био изгубљен зуб 48. Абразија III степена (до дна фисуре) примећена је на зубима 31 (→IV), 32, 33 (→IV), 34, 35 (→IV), 41 (→IV) и 45. Хипоплазија је била слабо изражена. Пародонтопатија је била веома изражена, а каменац средње изражен. Постојала је и циста дистално од зуба 48, величине 0,50 cm. Оклузија није могла да се одреди.

Маркери окупационог стреса у виду хипертрофије (кортикалног дефекта) видљиви су на мишићним хваташтима мандибуле (*m. masseter*), на обе скапуле (*m. triceps brachii – Caput longum, m. supraspinatus, m. subscapularis, m. teres minor, m. teres major*), на десном хумерусу (*m. supraspinatus, m. pectoralis major, m. subscapularis, m. latissimus dorsi, m. teres major, m. deltoideus, m. coracobrachialis, m. brachialis*), на десној и левој улни (*m. brachialis, m. supinator, m. pronator teres, m. flexor digitorum superficialis*), на десном и левој радијусу (*m. biceps brachii, m. supinator*), на десној и левој тибији (*m. quadriceps femoris*), и на десном и левој фемури (*m. gastrocnemius – Caput laterale, m. adductor magnus, m. plantaris, m. gastrocnemius – Caput mediale, m. popliteus, m. biceps femoris – Caput breve, m. adductor longus, m. vastus lateralis, m. vastus medialis, m. adductor brevis*). Олекранони обе улне су благо раздвојени. Маркери окупационог стреса у виду хипертрофије (кортикалног дефекта) видљиви су и на хваташтима лигамената оба фемура (*lig. capitis femoris, lig. cruciatum posterius, lig. cruciatum anterius*). Изражена мишићна хваташта на хумерусу деформисала су тело у горњој половини.

### Гроб 8

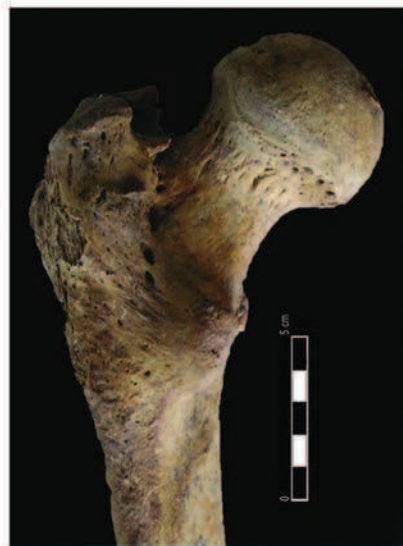Услови налаза: једноставна гробна рака била је укопана у слој горелог шута. Унутрашњост раке била је испуњена црном растреситом земљом. У гробу су откривени скелетни остаци покојника сахрањеног у опруженом положају на леђима, са главом постављеном на потиљак

<sup>40</sup> Степен очуваности скелета: III категорија – у гробу су присутни осредње очувани делови кранијалног и посткранијалног скелета.

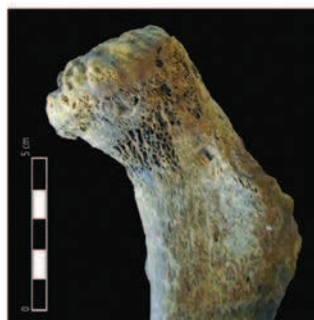T. IV



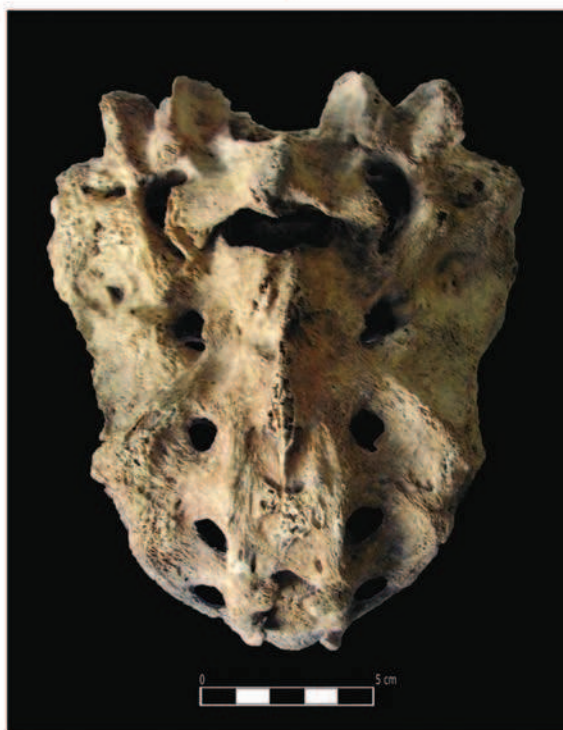1



3



4



2



5

- 1–2. Гроб 7 – сакрализација L5 (антериорно и постериорно)  
3. Гроб 7 – инфективни остеомијелитис на trochanter мајор-у левог фемура  
4. Гроб 8a – cribra femora на левом фемуру  
5. Гроб 9 – foramen sternale
- 1–2. Grave 7 – sacralisation L5 (anterior and posterior view)  
3. Grave 7 – infective osteomyelitis on the trochanter major of the left femur  
4. Grave 8a – cribra femora on the left femur  
5. Grave 9 – foramen sternale



Сл. 1 – Оригинална фотографија са археолошких ископавања 1978. године (археолошка документација 286 Археолошког института у Београду)

Fig. 1 – The original photo from the archaeological excavations carried out in the year 1978. (archaeological documentation 286 of the Archaeological institute in Belgrade)

и левом руком склопљеном на грудима. Положај десне руке није могао бити утврђен због лоше очуваности скелета. Скелет је оријентисан у правцу запад–исток. Антрополошка анализа је показала да је у овом гробу било сахрањено и дете, непознатог пола и старости (највероватније је у питању инфанс I), чије дислоциране кости нису могле бити уочене на терену током ископавања (гроб 86).<sup>41</sup> У гробу није било прилога.

Антрополошка анализа је показала да су кости пронађене у гробу 8а припадале јувенилној индивидуи мушког пола, старој око 15 година.<sup>42</sup> Од палеопатолошких промена на посткранијал-

ном скелету уочена је *cribra femora* на левом фемуру, при горњем крају са антериорне стране (величине 1,00 x 2,00 cm) (Т. IV, 4). Маркери окупационог стреса у виду хипертрофије (кортикалног дефекта) видљиви су на мишићном хватушту левог радијуса (*m. biceps brachii*).

### Гроб 9

Услови налаза: једноставна гробна рака била је укопана у слој набоја од ситног камена и песковите земље. Њена унутрашњост била је испуњена црном растреситом земљом. У раки су откривени скелетни остаци покојника сахрањеног у опруженом положају на леђима.<sup>43</sup> Скелет је оријентисан у правцу запад–исток. У гробу није било прилога.

Антрополошка анализа је показала да су пронађене кости припадале одраслој индивидуи мушког пола, непознате старости (на основу морфолошких промена слабинских пршљенова, особа је стара око 30 година).<sup>44</sup>

Од палеопатолошких промена уочен је почетак остеоартритиса на доњем крају десног

<sup>41</sup> Степен очуваности скелета: II категорија – у гробу се налазе добро очувани делови кранијалног и посткранијалног скелета. Палеопатолошке промене и епигенетске карактеристике на очуваним костима нису уочене.

<sup>42</sup> Степен очуваности скелета: II категорија – у гробу се налазе добро очувани делови кранијалног и посткранијалног скелета.

<sup>43</sup> На нама доступном плану некрополе није приказан гроб у потпуности, већ само његов источни део, тако да нисмо у могућности да дамо више података о положају у којем је сахрањена ова индивидуа.

<sup>44</sup> Степен очуваности скелета: II категорија – у гробу се налазе добро очувани делови кранијалног и посткранијалног скелета.

Табела 1. Полна и старосна структура индивидуа

Table 1. Sex and age structure of individuals

ИНДИВИДУАЛНА СТАРОСТ	МУШКИ ПОЛ		ЖЕНСКИ ПОЛ		НЕУТВРЂЕНИ ПОЛ		УКУПНО	
INFANS I	-		-		1		1	
INFANS II	-		-		-		-	
НЕПОЗНАТА СТАРОСТ	-		-		-		-	
УКУПАН БРОЈ ДЕЧИЈИХ ИНДИВИДУА	-		-		1		1	
JUVENILIS I ( 15-18 година )	1	-	-	-	-	-	1	-
JUVENILIS II ( 19-22 година )	-	-	-	-	-	-	-	-
ADULTUS I ( 23-30 година )	1	-	-	-	-	-	1	-
ADULTUS II ( 31-40 година )	4	1	1	-	-	-	5	1
MATURUS I ( 41-50 година )	1	-	-	-	-	-	1	-
MATURUS II ( 51-60 година )	-	-	-	-	-	-	-	-
SENILIS I ( 61-70 година )	-	-	-	-	-	-	-	-
SENILIS II ( 71 и више година )	-	-	-	-	-	-	-	-
НЕПОЗНАТА СТАРОСТ	-		-		-		-	
УКУПАН БРОЈ ЈУВЕНИЛНИХ И ОДРАСЛИХ ИНДИВИДУА	8		1		-		9	
УКУПАН БРОЈ ИНДИВИДУА	8		1		1		10	

Поред повреде нанете оштрим сечивом, највероватније мачем, на једној лобањи (индивидуа из гроба 1) уочавају се повреде у виду

хумеруса и на крајцима оба фемура. Од аномалија у развоју скелета уочен је *foramen sternale* на стернуму, малих димензија (Т. IV, 5).

Од епигенетских карактеристика на посткранијалном скелету присутан је само *trochanter tertius* на оба фемура.

Маркери окупационог стреса у виду хипертрофије (кортикалног дефекта) видљиви су на мишићним хватиштима на десном хумерусу (*m. pectoralis major*, *m. latissimus dorsi*, *m. teres major*, *m. deltoideus*, *m. coracobrachialis*, *m. brachialis*) и на десном и левом фемуру (*m. gastrocnemius – Caput laterale*, *m. adductor magnus*, *m. plantaris*, *m. gastrocnemius – Caput laterale*, *m. popliteus*, *m. biceps femoris – Caput breve*, *m. adductor longus*, *m. vastus lateralis*, *m. vastus medialis*, *m. adductor brevis*). Маркери окупационог стреса у виду хипертрофије (кортикалног дефекта) видљиви су и на хватиштим лигамената оба фемура (*lig. capitis femoris*, *lig. cruciatum posterius*, *lig. cruciatum anterius*).

### Дискусија и закључак

Унутар утврђења, на локалитету *Timacum Minus* – Кулине, откривено је до сада укупно десет индивидуа (гробови 1, 2, 3, 4, 5, 6, 7, 8а, 8б и 9) (планови 1–3, сл. 1). Доминирају одрасле мушке индивидуе старосних категорија *Adultus* (I и II) и *Maturus* (I) (табела 1).

мањих посекотина на ментуму (индивидуе из гробова 5 и 7) и срасле фисуре на ребрима (индивидуе из гробова 3, 5 и 6). Од аномалија у развоју скелета требало би свакако поменути сакрализацију L5 (индивидуе из гробова 3, 5 и 7), сакрализацију *os coccygis* (индивидуа из гроба 1), *spina bifida occulta*-у (индивидуе из гробова 1 и 5), *spondylolysis* (индивидуа из гроба 6), *foramen sternale* (индивидуа из гроба 9). Од болести зглобова приметан је остеоартритис (индивидуе из гробова 1, 2, 3, 4, 5, 6, 7 и 9), дислокације зглобова и проблеми у њиховом зглобљавању (индивидуе из гробова 1, 2, 3, 5, 6 и 7) и Шморлов дефект (индивидуе из гробова 3 и 4). Од осталих палеопатолошких промена јављају се промене на костима изазване крвним поремећајима (индивидуе из гробова 2 и 8а), промене на костима изазване поремећајем у циркулацији (индивидуе из гробова 1, 2, 3 и 7), остеоми (индивидуе из гробова 4 и 7), инфекције (индивидуа из гроба 6), инфективни остеомијелитис (индивидуа из гроба 7) и могућа упала синуса (индивидуа из гроба 7). Ниједна од ових палеопатолошких промена (Т. I, 5, 6; Т. II, 3, 4, 5, 6; Т. III, 3, 4; Т. IV, 1, 2, 3, 4, 5), осим у случају тешке тангенталне посекотине мачем код особе сахрањене у гробу 1 (Т. I, 1, 2), није могла да буде директан узрок смрти ових особа.

Дентална анализа је показала присуство великог броја аномалија зубног низа и вилица: хиподонција (индивидуе из гробова 2, 3 и 4), фузија (индивидуа из гроба 2) и ротација зуба (индивидуе из гробова 1, 3, 5 и 6). Такође, забележена је и појава деколоризације енамелума (индивидуе из гробова 4 и 5), хиполазије (индивидуе из гробова 1, 2, 3, 4, 5, 6 и 7), каменца (индивидуе из гробова 1, 2, 3, 4, 5 и 6), пародонтопатије (индивидуе из гробова 1, 2, 3, 4, 5, 6 и 7), губитка зуба за живота, као последица пародонтопатије (индивидуе из гробова 1, 3 и 7), губитка зуба за живота као последица каријеса (индивидуа из гроба 4), периапикалних цистичних шупљина (индивидуа из гроба 1; Т. I, 3), цисти (индивидуе из гробова 2, 3, 4 и 7) и каријеса (индивидуе из гробова 1, 2, 3, 4, 5 и 6).

Од епигенетских карактеристика на кранијалном скелету уочавају *sulci frontales* (индивидуа из гроба 4), *ossa suturae lambdoideae* (индивидуа из гроба 1), *aperturae ossis tympanici* (индивидуе из гробова 2, 3 и 5; Т. III, 1), *canalis condylaris* (индивидуа из гроба 5), *foramen zygomaticofaciale* (индивидуе из гробова 2, 5 и 6), *sutura squatomastoidea* (индивидуе из гробова 2 и 6), *torus palatinus* (индивидуа из гроба 4) и *torus mandibularis* (индивидуа из гроба 2). Од епигенетских карактеристика на посткранијалном делу скелета присутан је *facies articularis superior atlantis bipartita* (индивидуа из гроба 1), *foramen processus transversi bipartium* (индивидуа из гроба 6), *perforatio fossae olecrani* (индивидуа из гроба 2; Т. II, 2) и *trochanter tertius* (индивидуе из гробова 1, 2, 3, 6, 7 и 9).

Маркери окупационог стреса у виду хипертрофије (кортикалног дефекта) видљиви су на мишићним хватиштима мандибуле (индивидуа из гроба 7), на ребрима (индивидуе из гробова 1 и 2; Т. I, 4), обе клавикуле (индивидуа из гроба 2; Т. II, 1), десној скапули (индивидуе из гробова 1, 2, 3, 5, 6 и 7), левој скапули (индивидуе из гробова 2, 3, 5, 6 и 7), десном хумерусу (индивидуе из гробова 1, 2, 3, 4, 5, 6, 7 и 9), левом хумерусу (индивидуе из гробова 2, 3, 4 и 6) (Т. III, 5), десној улни (индивидуе из гробова 1, 2, 3, 4, 6 и 7), левој улни (индивидуе из гробова 2, 3, 5, 6 и 7), десног радијуса (индивидуе из гробова 2, 4, 6 и 7), левог радијуса (индивидуе из гробова 2, 5, 6, 7 и 8а; Т. III, 6), обе тибије (индивидуе из гробова 1, 6 и 7), десног фемура (индивидуе из гробова 1, 3, 4, 5, 6, 7 и 9; Т. III, 7) и левог фемура (индивидуе из гробова 1, 3, 6, 7 и 9). Маркери окупационог стреса у виду хипертрофије (кортикалног дефекта) видљиви су и на хватиштима лигамената десне клавикуле (индивидуе из гробова 2 и 6), леве клавикуле (индивидуе из гробова 2, 3 и 6), оба

карлична крила (индивидуе из гробова 2 и 6) и на оба фемура (индивидуе из гробова 1, 2, 3, 4, 6, 7 и 9). Олекранони улни су благо раздвојени (индивидуе из гробова 1, 2, 5, 6 и 7). Од осталих маркера окупационог стреса уочавају се деформације горње половине тела хумеруса као последица веома изражених мишићних хватишта (индивидуе из гробова 3 и 7), стварање додатне фасете на врху десног акромиона (индивидуа из гроба 5; Т. III, 2) и тзв. *клетче* фасете (индивидуа из гроба 5).

\* \* \*

Некропола унутар утврђења, на локалитету *Timacum Minus* – Кулине, може оквирно да се датира у период од средине 5. до краја 9. века на основу стратиграфије културних слојева. Наиме, живот римског утврђења *Timacum Minus* прекинут је хунском најездом у Приобалну Дацију 441/3. године, када је оно срушено и спаљено. С друге стране, раносредњовековна некропола истражена на брду Слог настала је крајем 9. века, а трагови пратећег насеља откривени су на локалитету Кулине.<sup>45</sup> Дакле, у време када се у унутрашњости утврђења није живело, могла је настати некропола приказана у овом раду. Датирање отежавају чињенице да је некропола само делимично истражена и да у откривеним гробовима није било прилога. На основу компаративних анализа које смо спровели можемо закључити да се ове индивидуе знатно разликују по морфолошким и метричким елементима, по телесној висини и палеопатолошким променама од припадника античке и средњовековне популације са оближње некрополе Слог.<sup>46</sup> За разлику од њих, покојници сахрањени на некрополи Подина антрополошки су им веома блиски.<sup>47</sup> Такође, можемо констатовати, на основу изузетно робустне телесне грађе, специфичних учесталих аномалија у развоју скелета и епигенетских карактеристика, да су на Кулинама сахрањени припадници исте родовско-племенске заједнице, што је карактеристика некрополе из времена Сеобе народа.<sup>48</sup> На основу појединих ратничких повреда и маркера окупационог стреса може се претпоставити да су често учествовали у борбама и да су били лако наоружани коњаници. Међутим, прецизније датуме и више података о самој популацији обезбедиће нам само даља истраживања ове некрополе.

<sup>45</sup> Petković *et al.* 2005, 15–17.

<sup>46</sup> Cf. Petković *et al.* 2005, 276–323.

<sup>47</sup> Cf. Миладиновић-Радмиловић, Илијић 2009.

<sup>48</sup> Sálámon, Lengyel 1980; Miladinović-Radmilović 2011, 39–443.



## БИБЛИОГРАФИЈА / BIBLIOGRAPHY

- Bass, W. M. 1995. *Human Osteology, A Laboratory and Field Manual*. Columbia: Missouri Archaeological Society, 1995.
- Brothwell, D. R. 1981. *Digging up bones*. London: British Museum (Natural History) and Oxford: Oxford University Press, 1981.
- Buikstra, J. E., Ubelaker, D. H. 1994. *Standards for data collection from human skeletal remains*. Arkansas Archeological Survey Research Series, No 44. Fayetteville, Arkansas: Arkansas Archeological Survey, 1994.
- Ђурић-Срејић, М. 1995. *Увод у физичку антропологију древних популација*. Београд: Завод за уџбенике и наставна средства, 1995.
- Ferembach, D., Schwidetzky I., Stloukal, M. 1980. Recommendations for age and sex diagnosis of skeletons, *Journal of Human Evolution* 7, 1980, 517–549.
- Garn, S., Lewis, A., Kerewsky, R. 1965. X – linked inheritance of teeth size, *Journal of Dental Research* 44, 1965, 439–441.
- Hauser, G., De Stefano, G. F. 1989. *Epigenetic Variants of Human Skull*. Stuttgart: E. Schweizerbart'sche Verlagsbuchhandlung, 1989.
- Hillson, S. 1990. *Teeth*. Cambridge: Cambridge University Press, 1990.
- Hillson, S. 1996. *Dental Anthropology*. Cambridge: Cambridge University Press 1996.
- Işcan, M. Y., Loth S. R., Wright R. K. 1984. Metamorphosis at the sternal rib end: A new method to estimate age at death in males, *American Journal of Physical Anthropology* 65, 1984, 147–156.
- Işcan, M. Y., Loth S. R., Wright R. K. 1984b. Age estimation from the rib by phase analysis: White males, *Journal of Forensic Sciences* 29, 1984, 1094–1104.
- Işcan, M. Y., Loth S. R., Wright R. K. 1985. Age estimation from the rib by phase analysis: White females, *Journal of Forensic Sciences* 30, 1985, 853–863.
- Јовановић, С. 1990. Средњовековна насеља и некрополе од IX до XIII века у књажевачком крају, *Гласник САД* 6, Београд 1990, 196–207.
- Јовановић, С. 1997. Средњовековне некрополе од IX до XV века на територији Горњег Тимока, У *Археологија источне Србије*, Научни скуп, Археологија источне Србије, Београд – Доњи Милановац, децембар 1995. године, ур. Мирослав Лазић, Београд 1997, 303–311.
- Lovejoy, C. O. 1985. Dental Wear in the Libben Population: Its Functional Patterns and Role in the Determination of Adult Skeletal Age at Death, *American Journal of Physical Anthropology* 68, 1985, 47–56.
- Lovejoy, C. O., Meindl, R. S., Pryzbeck, T. R., et al. 1985. Chronological matamorphosis of the auricular surface of the ilium: A new method for the determination of skeletal age at death, *American Journal of Physical Anthropology* 68, 1985, 15–28.
- Микић, Џ. 1978. О антрополошкој методологији теренске обраде скелетних налаза. *Годишњак Центра за балканолошка испитивања АНУБиН* 16/14, 1978, 3–44 (201–242).
- Miladinović-Radmilović, N. 2011. *Sirmium – Necropolis*, Beograd: Arheološki institut, Sremska Mitrovica: Blago Sirmijuma, 2011.
- Миладиновић-Радмиловић, Н., Илијић, Б. 2009. Резултати заштитних археолошких ископавања на локалитету Timacum Minus – Подина код Књажевца, *ГСАД* 25/2009, 323–347.
- Petković, S., Ružić, M., Jovanović, S., Vuksan, M., Zoffmann Zs. K. 2005. *Roman and medieval necropolis near Knjaževac*, Beograd, 2005.
- Sálamon, A., Lengyel, L. 1980. Kinship interrelations in a 5th century “Pannonian” cemetery, an archaeological and paleobiological sketchm of the popilation fragment burried in the Mozs cemetery, Hungary, *WA, Vol. 12, No.1, June 1980*, 93–104.
- Scheuer, L., Black, S. 2000. *Developmental Juvenile Osteology*. London: Academic Press, 2000.
- Todd, T. W. 1920. Age changes in the pubic bone: I The male white pubis. *American Journal of Physical Anthropology* 3, 1920, 285–334.
- Todd, T. W. 1921a. Age changes in the pubic bone: II The pubis of the male Negro–white hybrid; III The pubis of the white female; IV The pubis of the female Negro–white hybrid, *American Journal of Physical Anthropology* 4, 1921, 1–70.
- Todd, T. W. 1921b. Age changes in the pubic bone: VI The interpretation of vriations in the symphyseal area, *American Journal of Physical Anthropology* 4, 1921, 407–424.
- Trotter, M., Gleser, G. C. 1952. Estimation of stature from long bones of American whites and Negroes, *American Journal of Physical Anthropology* 10, 1952, 463–514.
- Vallois, H. W. 1937. La Durre de la vie chez l'Homme fossile, *L'Anthropologie* 47, 1937, 499–532.

## Early Medieval necropolis on the site *Timacum Minus* – Kuline

Nataša Miladinović-Radmilović, Dragica Bizjak, Dragana Vulović

The site *Timacum Minus* is placed on the left bank of the Beli Timok river, in the village of Ravna, 8 km north from Knjaževac (plan 1.). The Archaeological Institute in Belgrade, in cooperation with the Regional museum in Knjaževac, started in year 1975 systematic archaeological research of the Roman fortress and its surrounding. These researches, with minor interruptions, are still on-going. Archaeological excavations in Ravna have established the existence of four medieval necropolises on the following locations: Kuline, i. e., in the interior of the Roman fortress, on the eastern slope of the Slog hill, on the southern slope of the Podina hill and on the location of Ravanski (Zubarov) stream or Turkish graveyard. Early medieval necropolis, on the site of Kuline (plan 2 and 3, fig. 1), was partially researched during the campaign carried out in September of year 1978.

The detailed anthropological analysis, whose results are presented here, was executed in the year 2011. The analysis encompassed the context of the finds, determination of the degree of the preservation of the bones, morphological and metrical elements (tables 1–4), the establishing the sex and individual age, palaeopathological and dental analyses, noting the epigenetic traits and occupational stress markers, taking DNA samples and determination of the minimal number of the buried individuals (grave 8).

Within the interior of the fortress, on the site *Timacum Minus* – Kuline, ten individuals were discovered (graves 1, 2, 3, 4, 5, 6, 7, 8a, 8b and 9)

(plans 1–3, fig. 1). Male individuals of age categories *Adultus* (I and II) and *Maturus* (I) dominate (table 1).

Apart from the injury inflicted by a sharp blade, most likely sword, at one skull, also injuries in the shape of smaller cuts on mentum and coalesced fissured on the ribs can be noted. Out of anomalies in the skeletal development one must mention sacralisation of L5, sacralisation of *os coccygis*, *spina bifida occulta*, *spondylolysis*, *foramen sternale*. From diseases of the joints were noted osteoarthritis, dislocations of joints and problems in their joining and Schmorl's node. Among other palaeopathological changes, also have occurred changes in bones caused by blood disorder, changes in bones caused by circulation disorder, osteomas, infections, infective osteomyelitis and possible sinusitis infection. None of these palaeopathological changes (T. I, 5–6; T. II, 3–6; T. III, 3–4; T. IV, 1–5), except in the case of heavy tangential injury made by sword on the individual buried in the grave 1 (T. I, 1–2), could not have been the cause of death of these individuals.

Dental analysis demonstrated a large number of anomalies of the dental rows and jars: hypodontia, fusion and rotation of the teeth. Furthermore, the decolourisation of enamel, hypoplasia, dental tartar, paradontopathy, ante mortem loss of teeth as a result of paradontopathy, ante mortem loss of teeth due to caries, periapical cysts (T. I, 3), cysts and caries were observed.

From epigenetic traits on the cranial skeleton were noted *sulci frontales*, *ossa suturae lambdoideae*,

*aperturae ossis tympanici* (T. III, 1), *canalis condylaris*, *foramenzygomaticofaciale*, *suturasquamomastoidea*, *torus palatinus* and *torus mandibularis*. On the postcranial skeleton from epigenetic traits were present *facies articularis superior atlantis bipartita*, *foramen processus transversi bipartium*, *perforatio fossae olecrani* (T. II, 2) and *trochanter tertius*.

The markers of occupational stress in the shape of hypertrophy (cortical defect) are visible on the muscular attachments of the mandible, on ribs (T. I, 4), both clavicles (T. II, 1), right scapula, left scapula, right humerus, left humerus, (T. III, 5), right ulna, left ulna, right radius, left radius, (T. III, 6), both tibias, right femur (T. III, 7) and left femur. The occupational stress markers in the shape of hypertrophy (cortical defect) are also visible on the attachments of ligaments on the right clavicle, left clavicle, both pelvic bones and on both femuri. Oleocrania of ulnas are slightly separated. From other occupational stress markers also may be noted the deformations of the upper part of the humerus body as a result of very emphasized muscular attachments, and the creation of an additional facet on the top of the right acromion (T. III, 2) and the so-called „kneeling“ facet.

The necropolis from the interior of the fortress on the site of *Timacum Minus* – Kuline can be approximately dated into the period from mid-5th to the end of the 9th century AD after the stratigraphy of the cultural layers. Namely, the life in the Roman fortress of *Timacum Minus* was cut by the invasion of Huns into Dacia Ripensis in 441/3 AD, when it

was devastated and burnt. On the other hand, Early medieval necropolis researched on the hill Slog appeared at the end of 9th century, and the traces of the accompanying settlement were discovered on the site of Kuline. Therefore, in the times when the interior of the fortress was not inhabited, hereby presented necropolis could have emerged. Dating is even more difficult due to the fact that the necropolis is only partially researched and in the discovered graves there were no offerings. After the comparative analyses we conducted, we may conclude that these individuals differ very much after morphological and metrical elements, after their body height and palaeopathological changes from the members of Antique and medieval populations buried on the near-by necropolis Slog. Unlike them, deceased buried on the Podina necropolis are anthropologically very close. Also, we may note, after the extreme robusticity of the body, specific anomalies in the skeletal development and epigenetic traits that on the Kuline were buried the members of the same tribal-blood related community, which is a characteristic for the necropolises of the Great Migration period. After some warrior injuries and markers of occupational stress it may be assumed that they often took part in battles and that they were light-armed horsemen. However, more precise dates and more data on the population itself can be provided by further investigations of this necropolis.

*Translated by Selena Vitezović*